# миелиты

# Миелит- воспаление спинного мозга.

- **Первичный миелит**, вызван поражением спинного мозга вирусами (чума плотоядных)
- **Вторичные миелиты** (осложнения общеинфекционных заболеваний, септицемии, сепсиса, дискоспондилиты).
- **Травматические миелиты** – осложнения после переломов позвоночника.
- Миелиты, вызванные смещение межпозвонковых дисков.
- **Токсические миелиты** при тяжелых отравлениях.

**Первичный миелит**, вызван поражением спинного мозга вирусами (чума плотоядных)признаки поражения нервной системы нарушение проприоцепции.

Ликвор  английского бульдога мутный опалесцирует. При микроскопическом исследовании *плеоцитоз. Повышение кол. белка.*

Воспаление легких при чуме плотоядных у английского бульдога.

# Легкие через год. Неврологических расстройств нет.

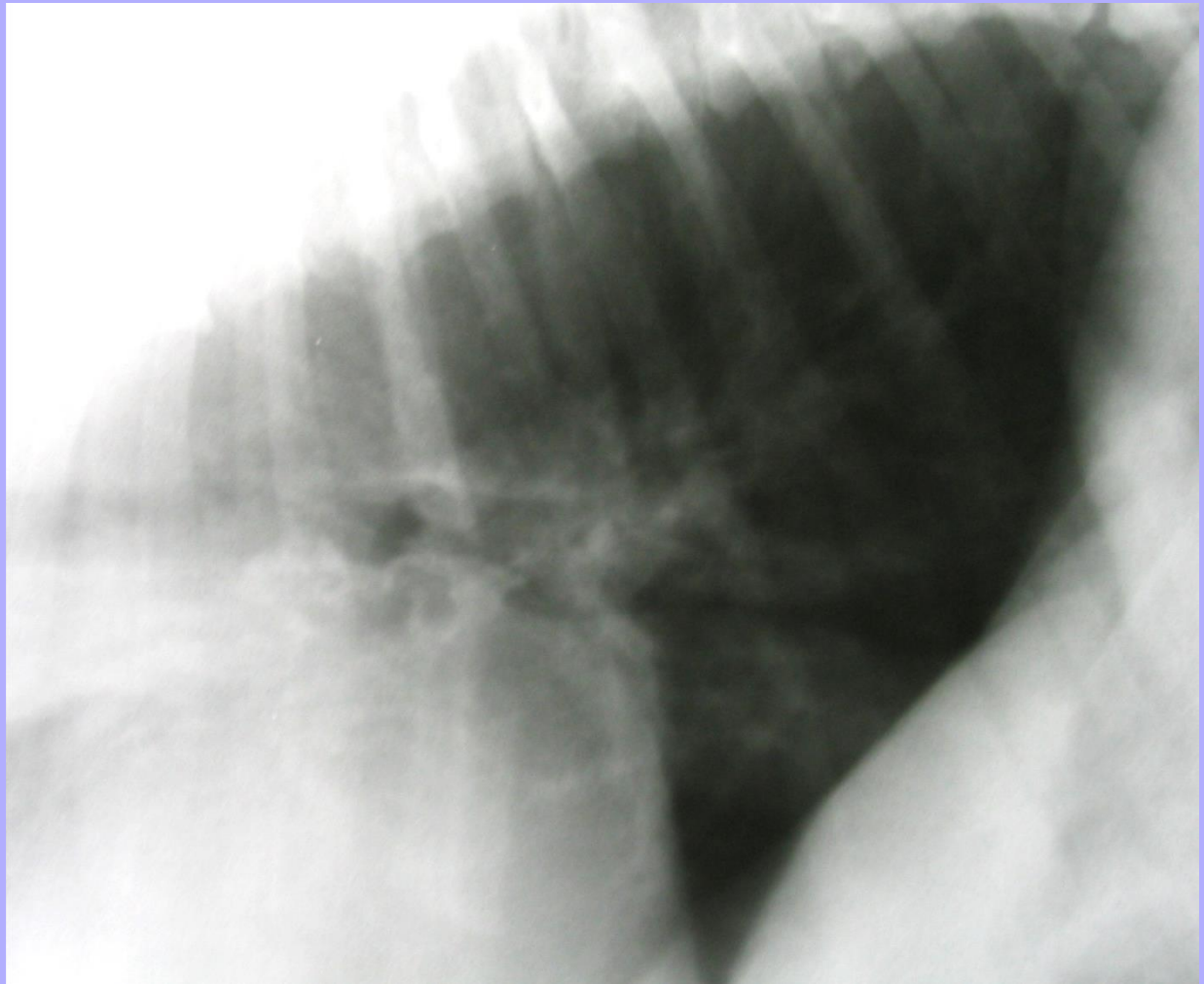

# Патологоанатомические изменения в спинном мозге

- При макроскопическом исследовании отмечается дряблость спинного мозга, сосудистые реакции.
- Микроскопически – отек оболочек и вещества мозга, мелкие кровоизлияния, инфильтративные реакции, некроз сосудов; гибель клеток. Изменения обычно касаются также оболочек и корешков, часто можно говорить о  менингорадикуломиелите.

Макроскопические изменения при миелите, некроз спинного мозга, разжижение спинного мозга.

Кровоизлияния в спинной мозг при миелите вызванном выпадением межпозвонкового диска у собаки.

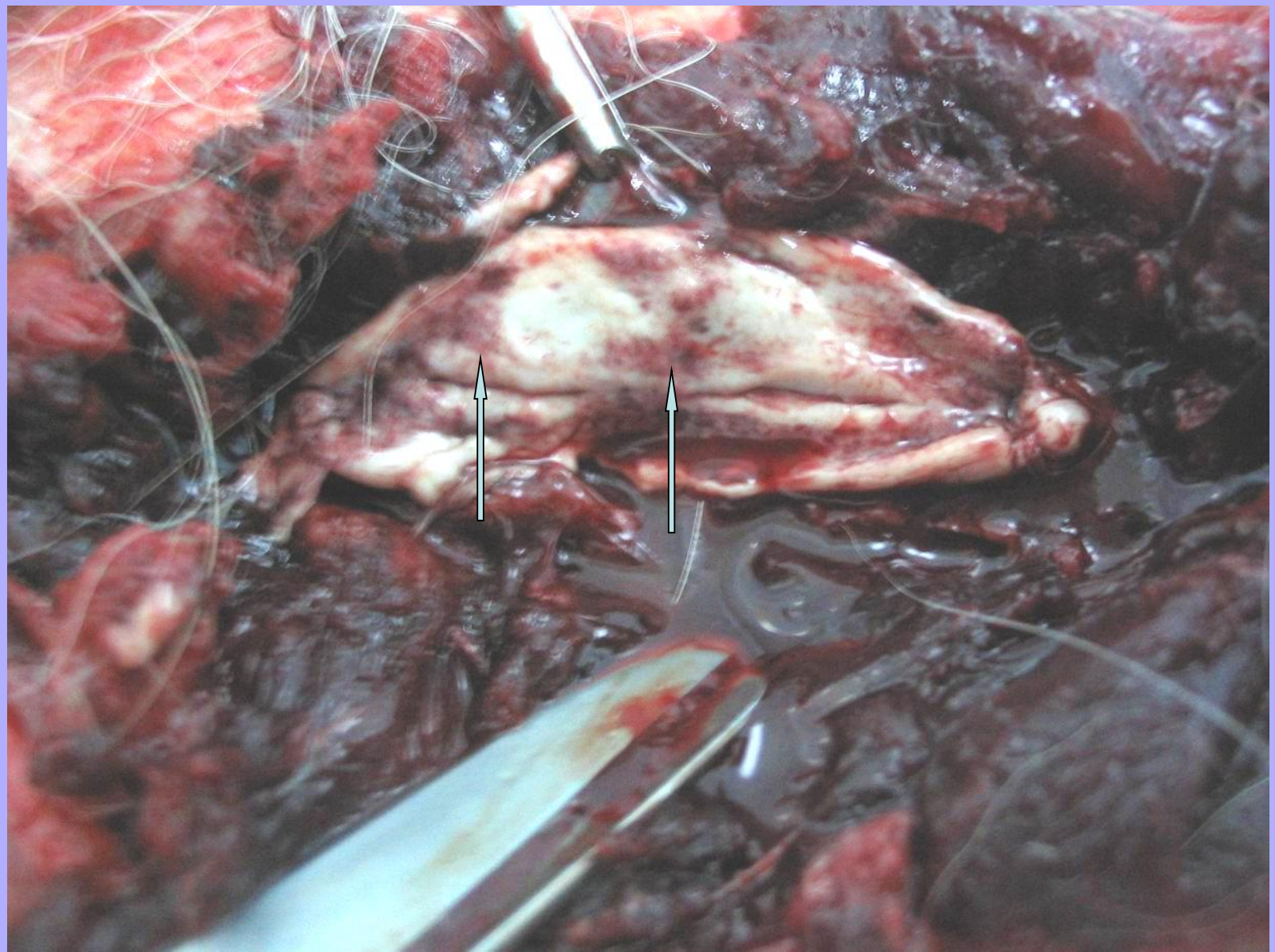

# Инфильтрация нейтрофилами мазок со спинного мозга.

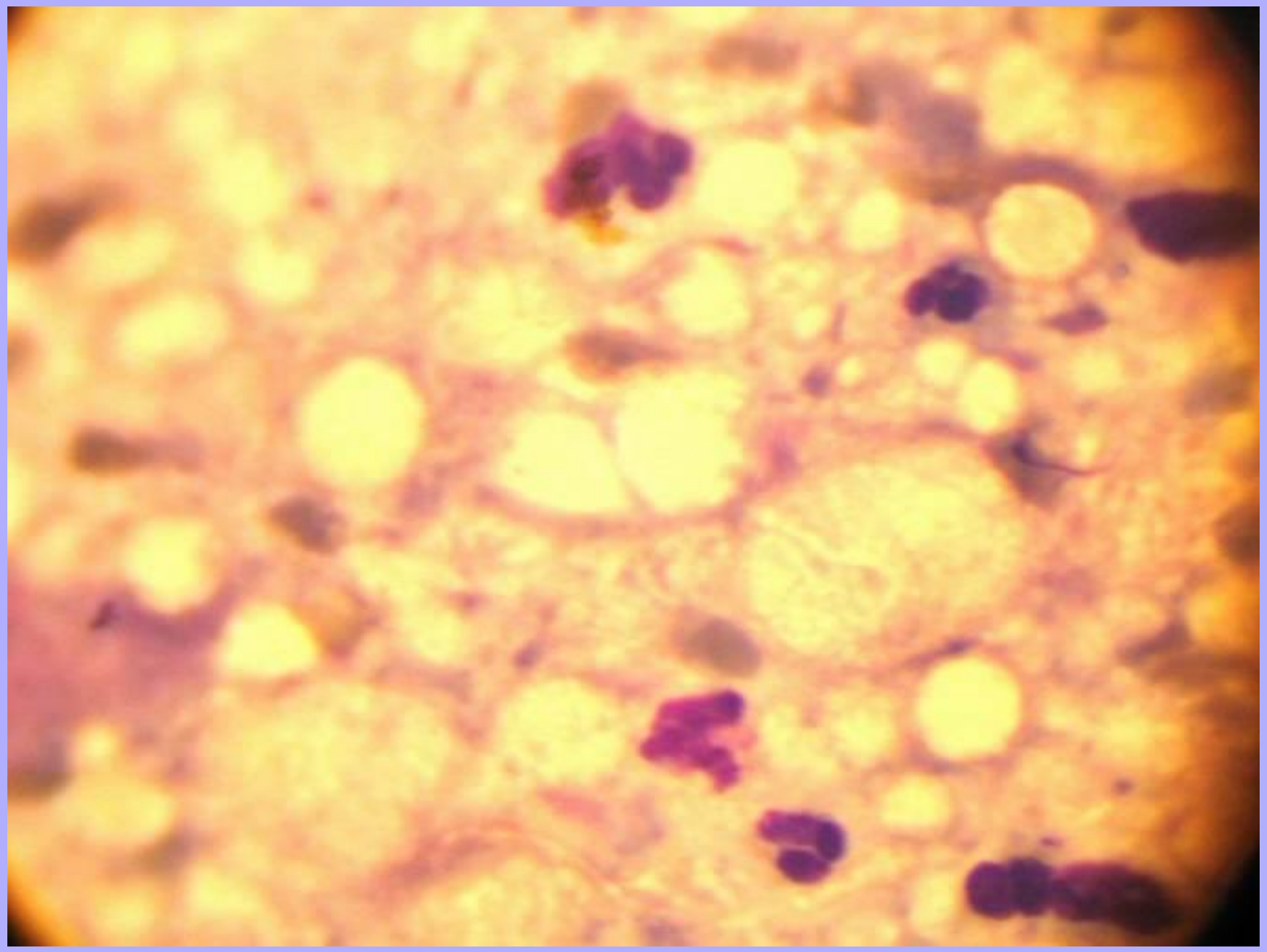

Некроз паренхимы спинного мозга с кровоизлияниями инфильтрация сегментоядерными лейкоцитами.

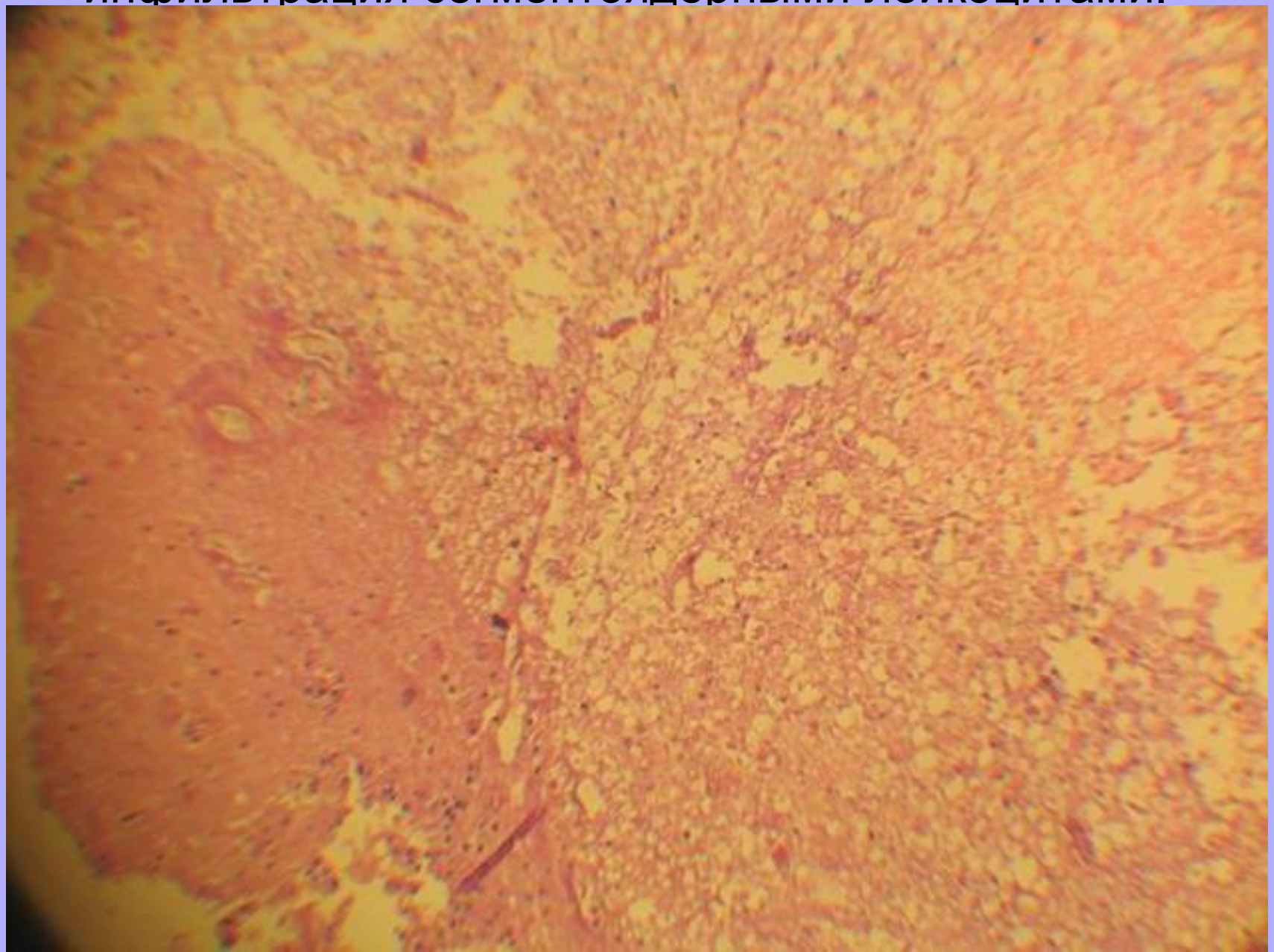

# дряблость спинного мозга, сосудистые реакции

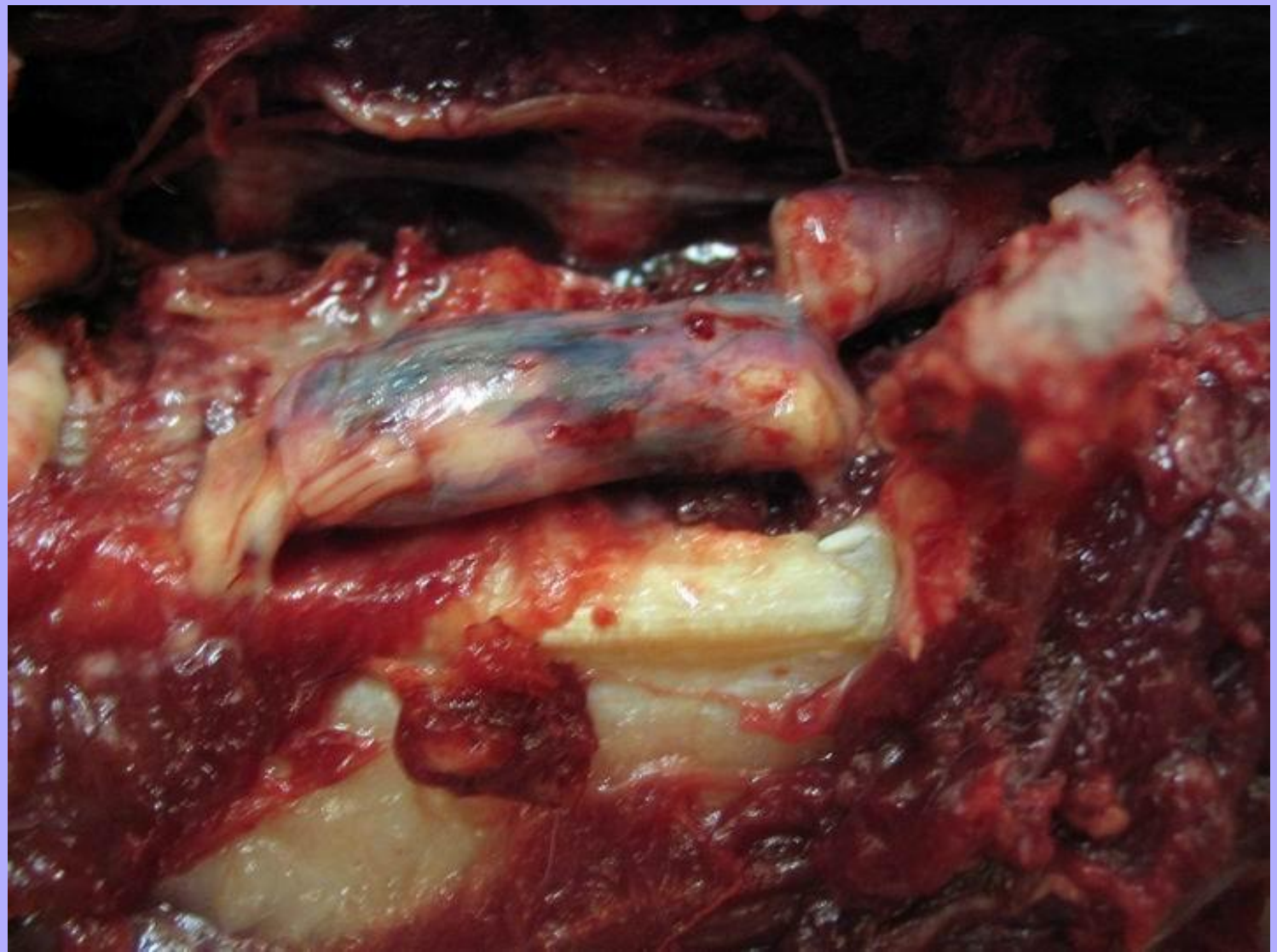

# Сосудистые реакции

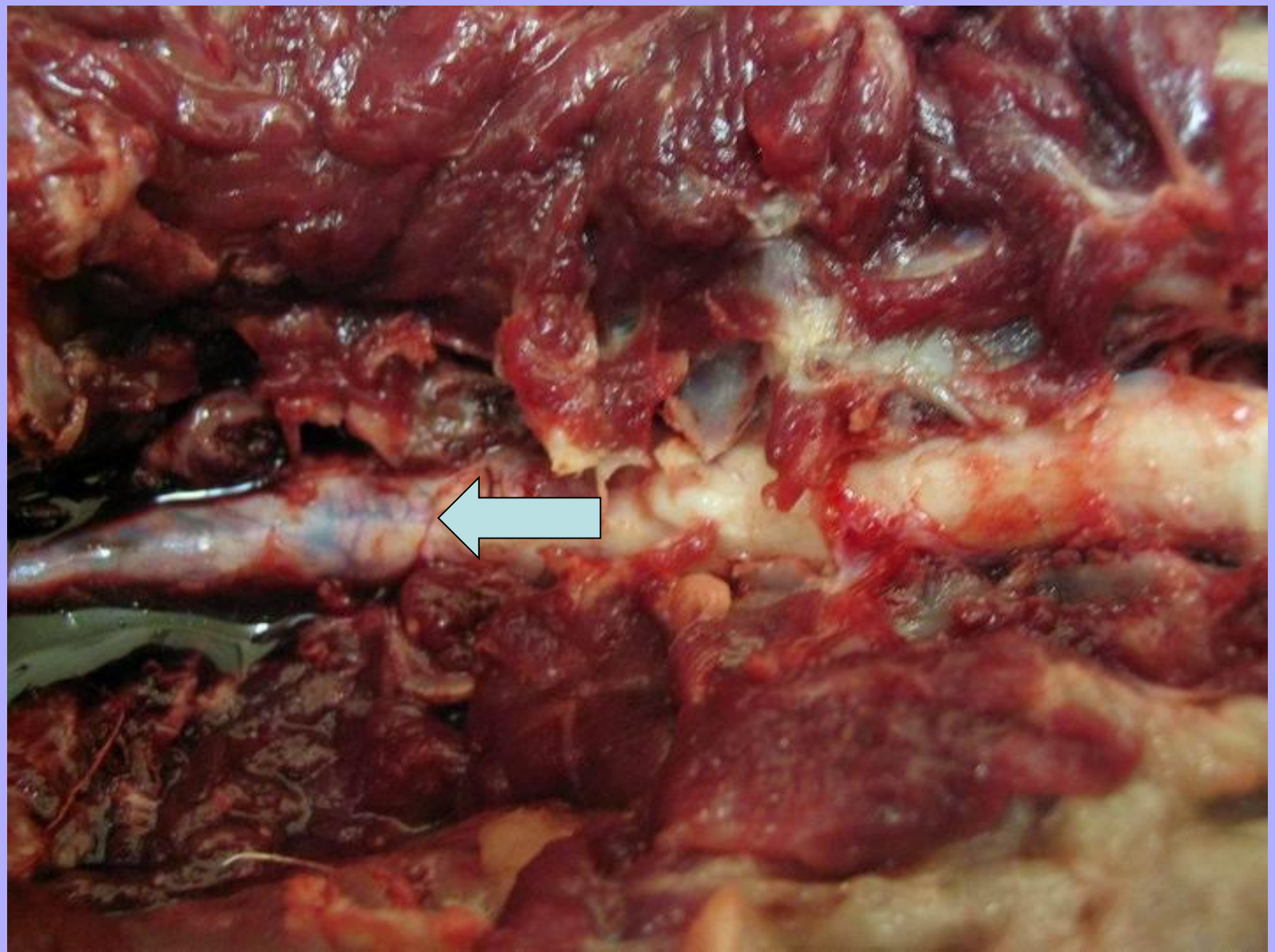

# Вещество межпозвонкового диска

# Такса некроз мозга по невыясненной причине

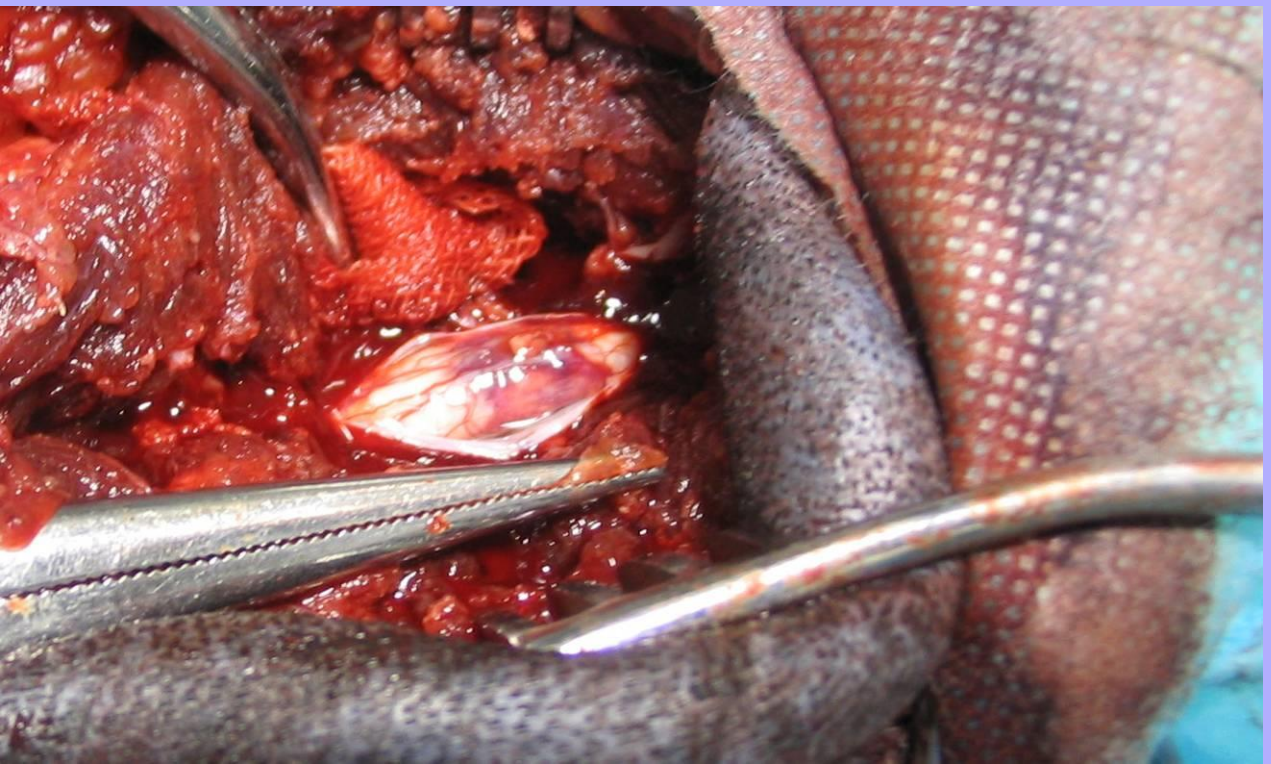

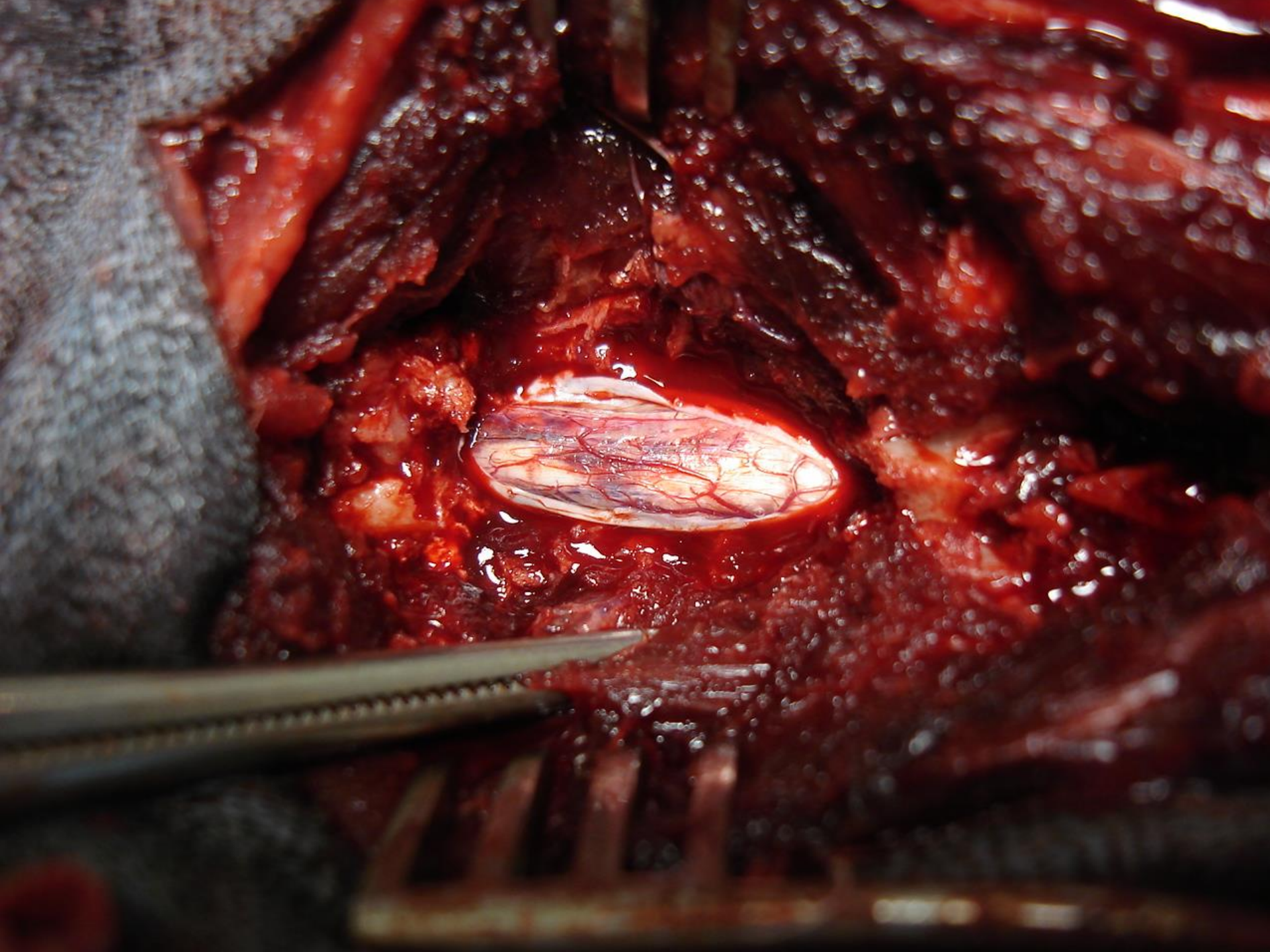

- В зависимости от локализации и степени распространения  процесса наблюдаются различные симптомы тетраплегия, спастическая параплегия, синдром поражения нижних двигательных нейронов с одной стороны (Броун-Секара) или с двух  и т.д. Некротические миелиты дают картину поперечного перерыва спинного мозга с захватом нескольких сегментов или иногда всего спинного мозга на всем его протяжении.

# Диагностика миелитов

- Неврологическое исследование
- Исследование ликвора
- Миелография
- Магниторезонансная и компьютерная томография
- Визуальная оценка спинного мозга при операции
- Цитологическое исследование
- Гистология

# Неврологическое обследование

- Степень неврологических расстройств.
- Локализацию поражения.
- Поставить неврологический диагноз

- Определение степени неврологических расстройств важно для прогноза заболевания.
- По нашим данным (более 100животных) у собак имевших 2-3 степень неврологических расстройств восстановление функции спинного мозга возможно вплоть до полного. Собаки, у которых степень неврологических расстройств 4, также имеют шанс на восстановление функции спинного мозга. У таких собак обычно не происходит полного восстановления спинного мозга но, тем не менее, двигательная функция конечностей может восстановиться почти до нормальной. Собаки с 5 степенью неврологических расстройств с синдромом поперечного поражения спинного мозга, особенно с поражением нижних двигательных нейронов не имеют шансов на восстановление функции спинного мозга.
- Важно определить локализацию поражения, если повреждение ограничено 5-10 сегментами и степень неврологических расстройств 2-4, то можно рассчитывать на восстановление функции спинного мозга частично или полностью. При поражении 10-20 сегментов полного восстановления мы не наблюдали. У таких животных наблюдался некротический миелит с синдромом поперечного поражения мозга.

# Исследование ликвора

- По литературным данным, первичные заболевания ЦНС редко приводят к изменениям в общем анализе крови и биохимическом анализе сыворотки, а если они есть, то это указывает на вероятность системных нарушений и вторичных к ним заболеваний ЦНС (M.D. Willard, H. Tvedten, G. H. Turnald, 1999) . Поэтому в нашей практике анализ ликвора мы проводим даже при отсутствии отклонений в анализах крови перед проведением миелографии.
- В образце ликвора определяются физико-химические свойства (цвет, прозрачность, содержание белка, глюкозы), проводится подсчет клеточных элементов в камере Горяева (эритроцитов и ядерных клеток). Далее обязательно проводится анализ цитограммы в окрашенном препарате (окраска по Май-Грюнвальду) для определения содержания каждого вида клеток.
- В норме спинномозговая жидкость прозрачная и бесцветная, содержание альбумина составляет 0.1-0.3г/л, количество клеток не превышает 5 клеток в мкл. Цитограмма скудная, можно обнаружить единичные эритроциты и мононуклеары. Ликвор стерилен.

- *При миелитах наблюдается помутнение спинномозговой жидкости, сопровождающееся плеоцитозом (увеличение содержания клеточных элементов). В наших исследованиях при острых воспалительных процессах ЦНС концентрация белка в ликворе превышала 1г/л, цитоз – от 25 до нескольких тысяч ядерных клеток в мкл. В цитограмме преобладают нейтрофильные лейкоциты, нередко обнаруживается микрофлора (чаще кокковая). При затухании воспалительного процесса число клеточных элементов часто бывает вполне нормальное, содержание белка может быть в норме или несколько повышено, но, как правило, не превышает 1 г/л. В этом случае цитограмма представлена нейтрофилами, лимфоцитами, макрофагами. При миелите вирусной этиологии ликвор, как правило, прозрачный, содержание белка несколько повышено (до 1 г/л), цитоз -10-500 клеток в мкл, присутствуют в основном лимфоциты/мононуклеары*.

- ***Спинномозговая жидкость находится в непосредственном контакте с оболочками мозга, поэтому больше отражает интенсивность воспалительного процесса именно оболочек. В связи с этим, при глубоких нарушениях паренхимы спинного мозга и отсутствии поражения оболочек анализ спинномозговой жидкости может не выявить значительных отклонений. Дифференциальный диагноз миелита от менингита не составляет сложности: при менингитах не развивается органических парезов( параличей).***

Ликвор при гнойном миелите

# Ликвор при миелите микрофото.

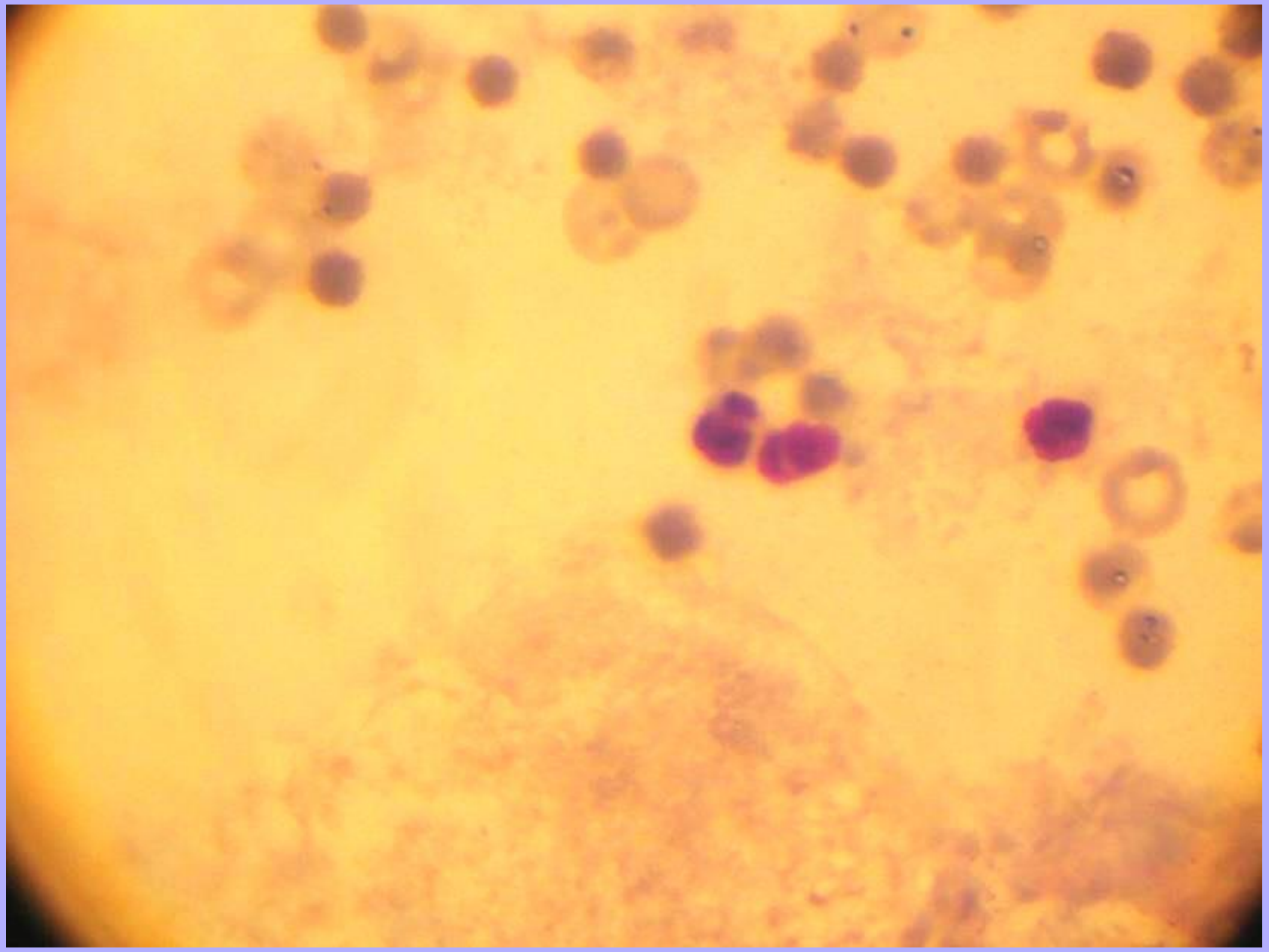

Нейтрофильные лейкоциты, эритроциты в ликворе пекинеса при миелите.

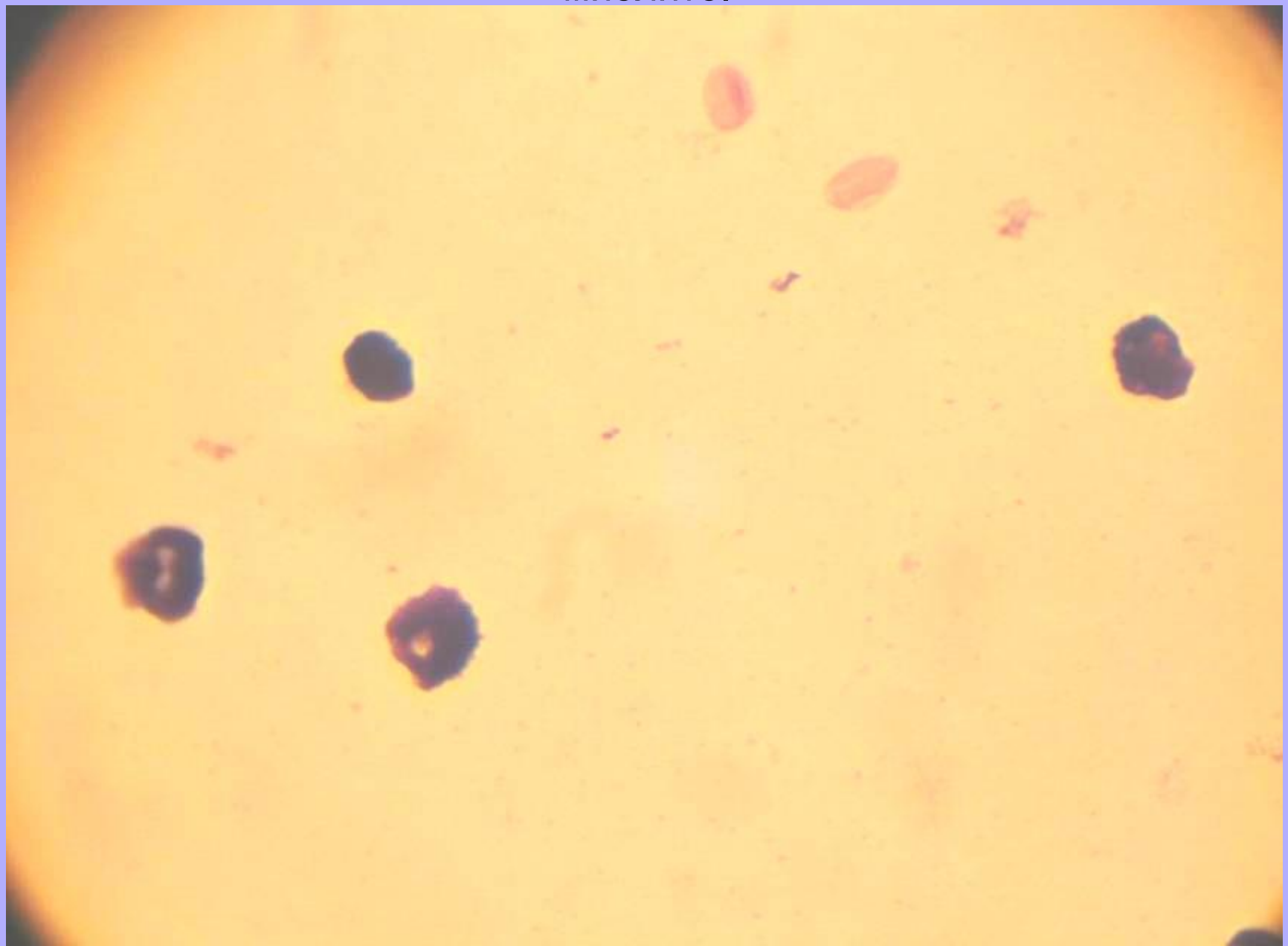

# Миелография.

- В большинстве литературных источников по ветеринарии миелография при миелитах противопоказана (.Г. Ниманд., П.Ф. Сутер ) и может вызвать ухудшение состояния .(В.Май)
- Будет правильно сказать что любая диагностика, касающаяся нарушений ЦНС, начинается с миелографического исследования, которое должно сопровождаться пункцией и анализом ликвора (Ж.Р. Кок и Д.Б. ДеНикола)
- По данным медицинской литературы «Во всех сомнительных случаях острых и хронических миелопатий, существенную роль играют данные миелографии…» (Берснев В.П. и др., 1998)
- По нашим данным, после проведенной миелографии при миелитах, ухудшения состояния не наблюдалось ни в одном случае, исследование прошли более 300 животных с установленным диагнозом.

Возможно, это можно объяснить тем, что перед миелографией всем животным вводятся антибиотики и метилпреднизолон в дозе 30 мг/кг.

- Благодаря миелографии можно точно оценить размеры отека спинного мозга. Иногда это исследование может показать причину миелита в тех случаях, когда миелит развился как осложнение листеза либо в результате компрессии спинного мозга межпозвонковым диском либо опухолью. Начинать миелографию необходимо с атланто-окципитальной пункции. Одновременно берется проба ликвора. В том случае, если контраст не проходит в грудной и поясничный отделы позвоночника проводится в **обязательном порядке** люмбальная пункция для контрастирования всего субдурального пространства, даже если кажется, что диагноз очевиден. Из нашего опыта важным оказывается последовательность проведения пункций: сначала проводится атланто-окципитальная, а затем люмбальная. Связано это с тем, что при миелитах развивается значительный отек спинного мозга, это вызывает уменьшение субдурального пространства, что делает не возможным получение ликвора. При атланто-окципитальной пункции практически всегда можно получить ликвор, даже если поражен шейный отдел позвоночника.

Миелография спаниеля с 5 степенью неврологических расстройств вялый паралич четырех конечностей

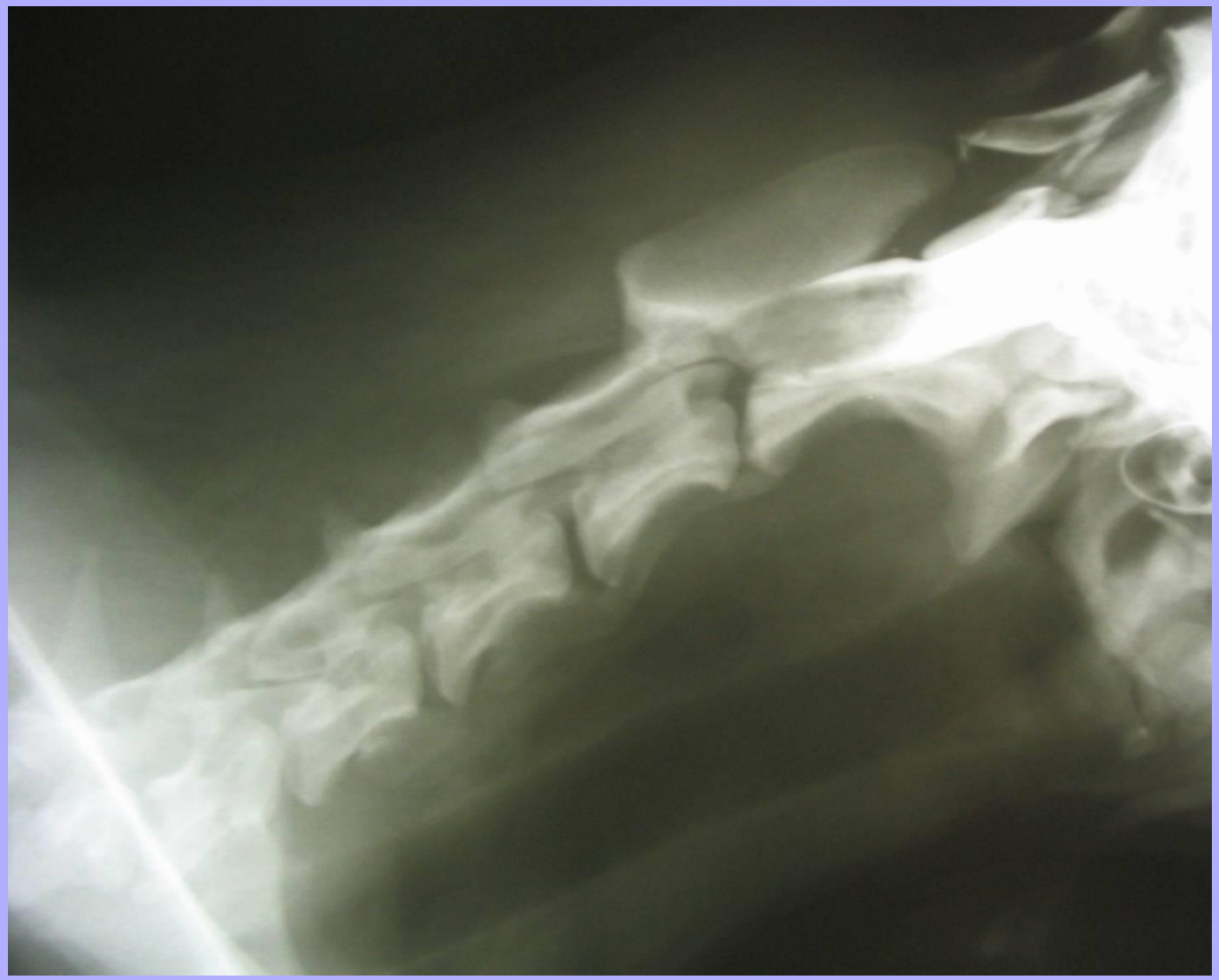

Увеличенный снимок Блок ликворных путей на уровне С2.

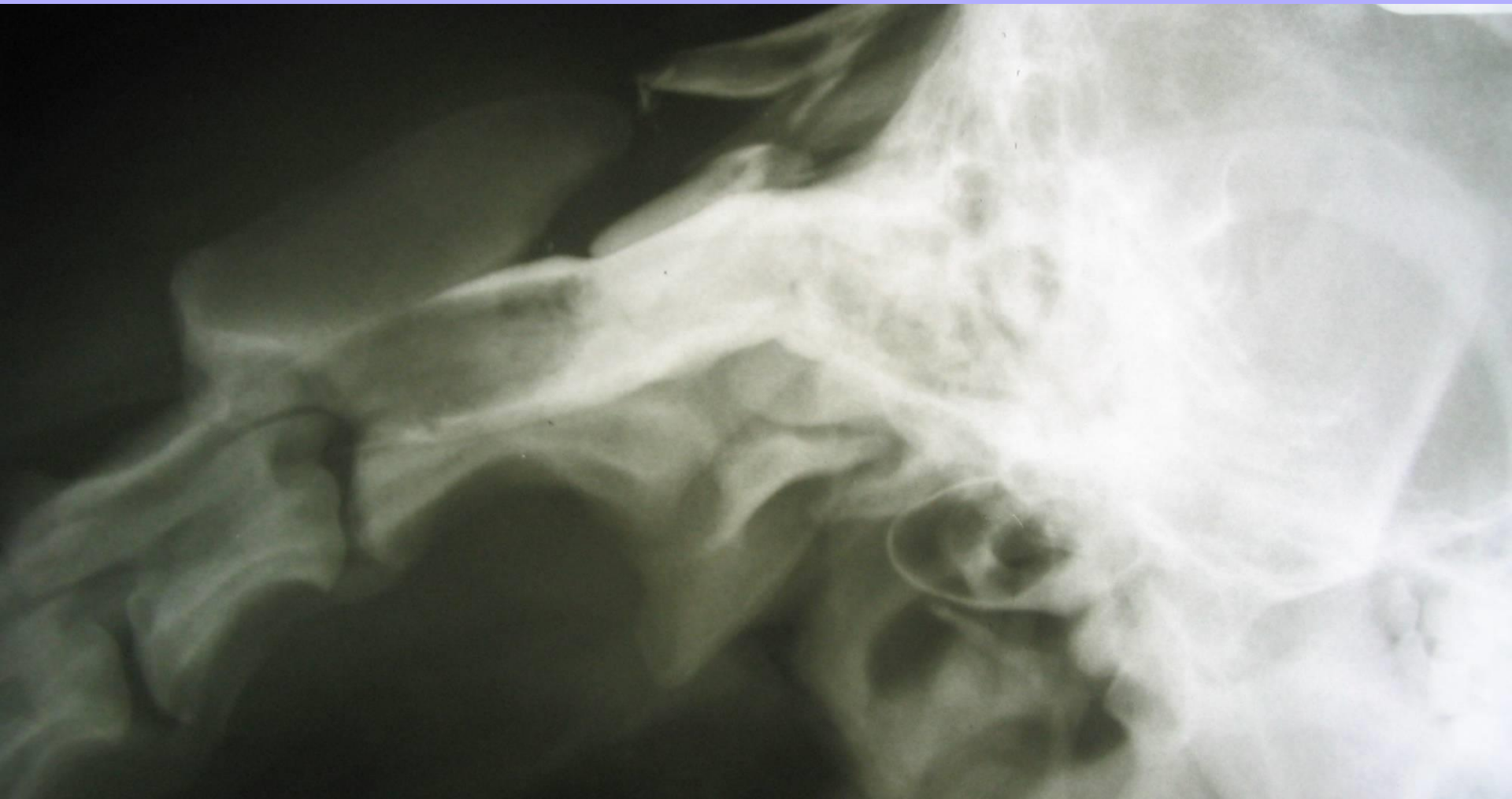

Отек спинного мозга контраст введенный люмбально выглядит как очень тонкая полоска

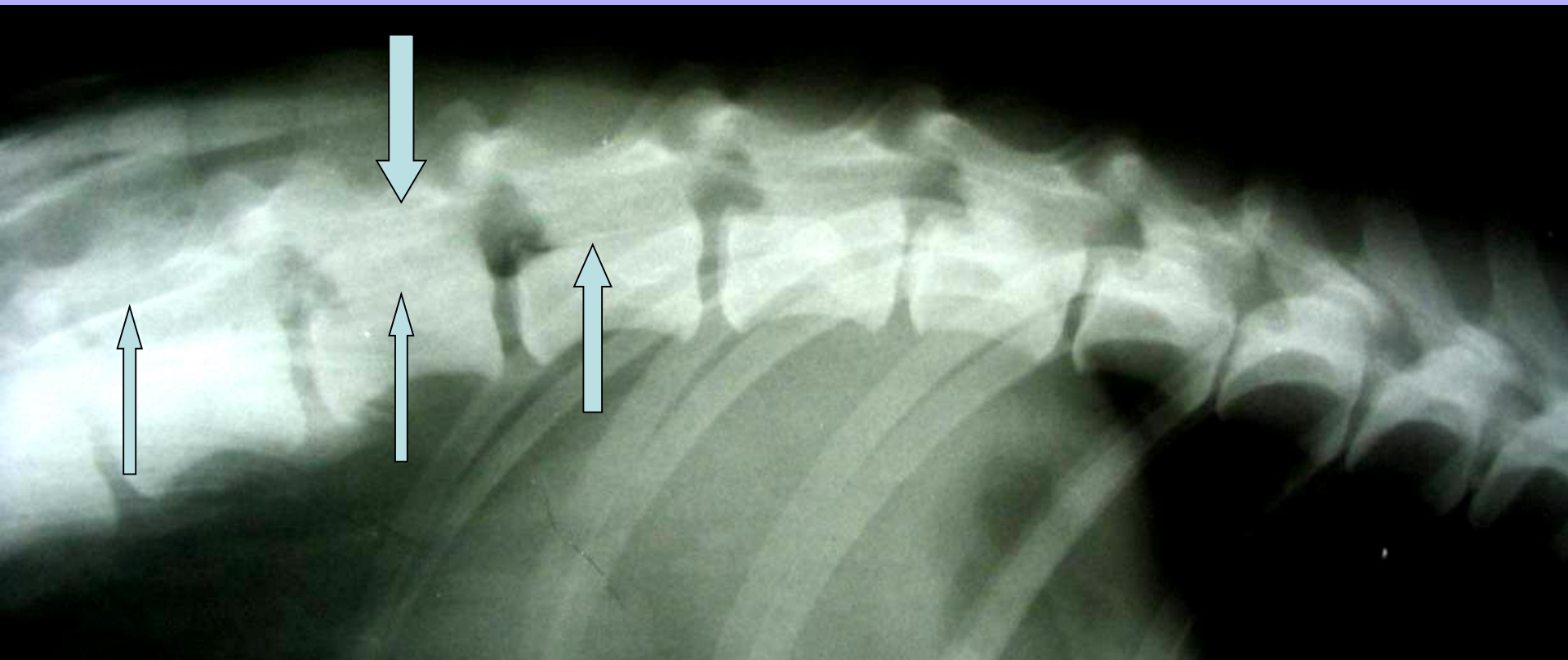

Фр. бульдог 4 степень неврологических расстройств миелит вызванный выпадением вещества МПД. Атланто-окципитальная пункция.

Фр. бульдог 4 степень неврологических  миелит вызванный выпадением МПД.
Вентро-дорсальная проекция.

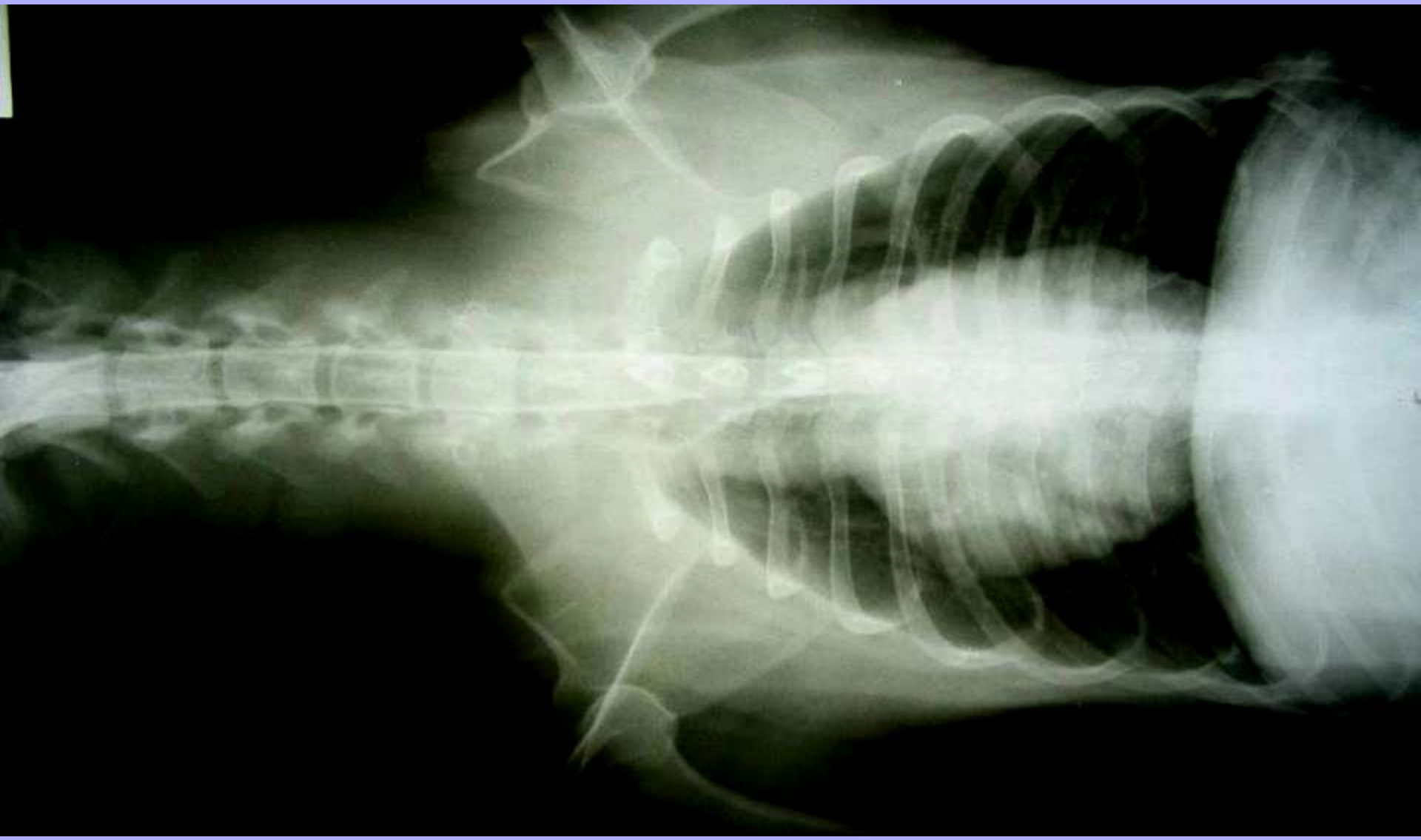

При атланто-окципитальной пункции-блок ликворных путей на уровне первого поясничного позвонка(показано стрелочкой), отек спинного мозга в  грудном отделе. Фр. бульдог 4 степень неврологических расстройств, миелит вызванный выпадением МПД.

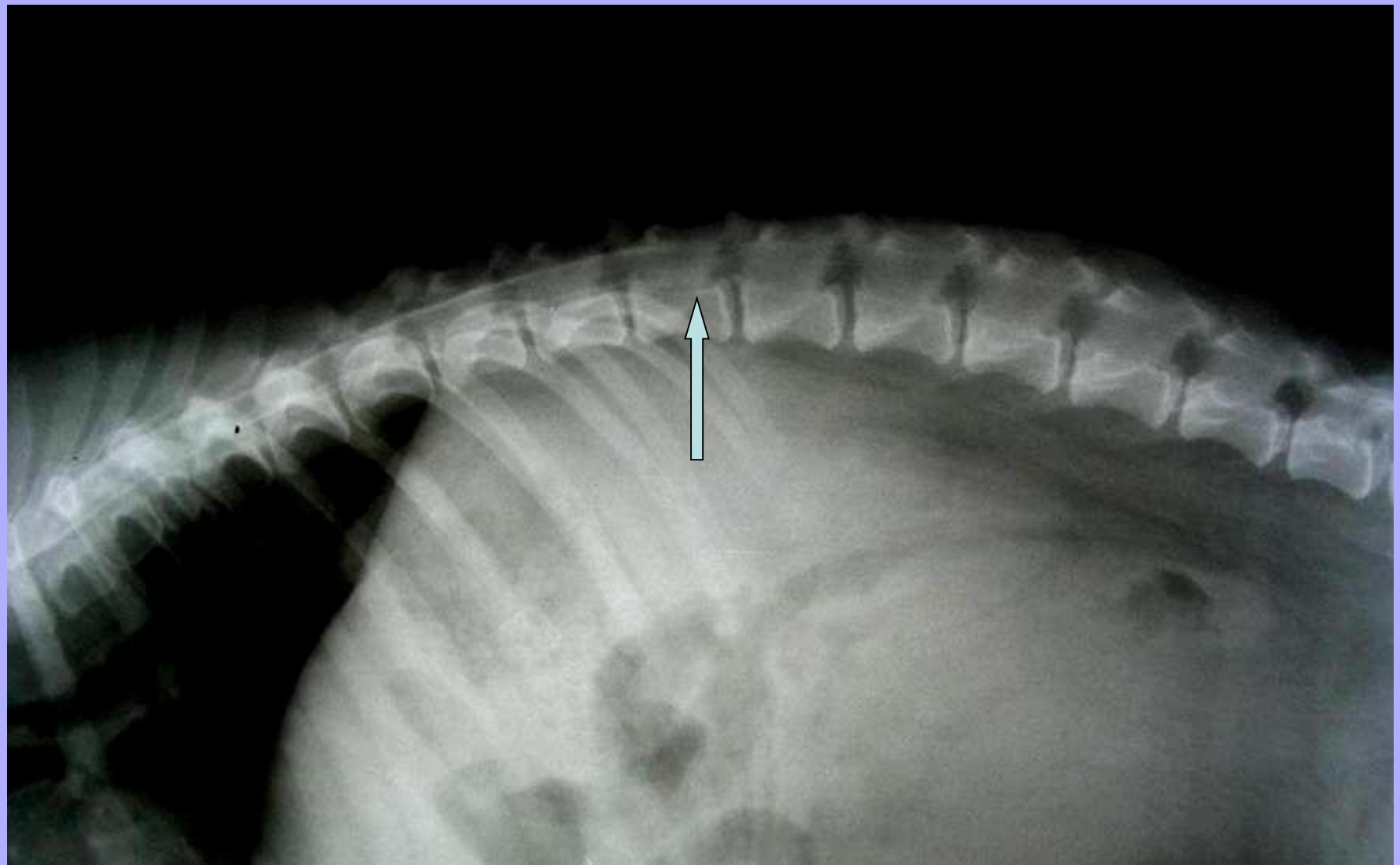

Миелография поясничного отдела позвоночника. При люмбальной пункции-отек спинного мозга, компрессия спинного мозга выпавшим веществом мп диска(отмечено стрелкой) Фр. бульдог 4 степень неврологических  миелит вызванный выпадением МПД.

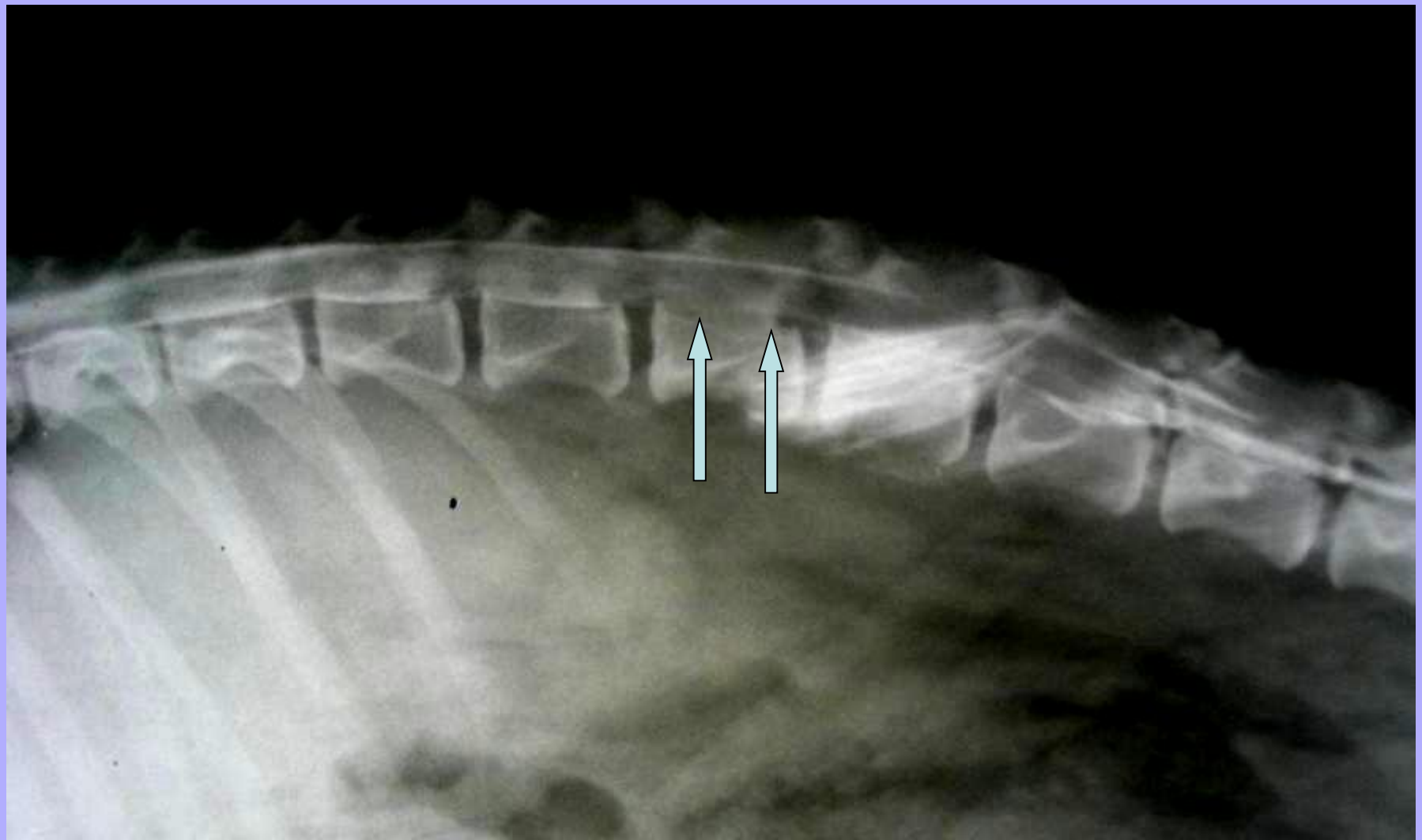

Ликвор Фр. бульдога

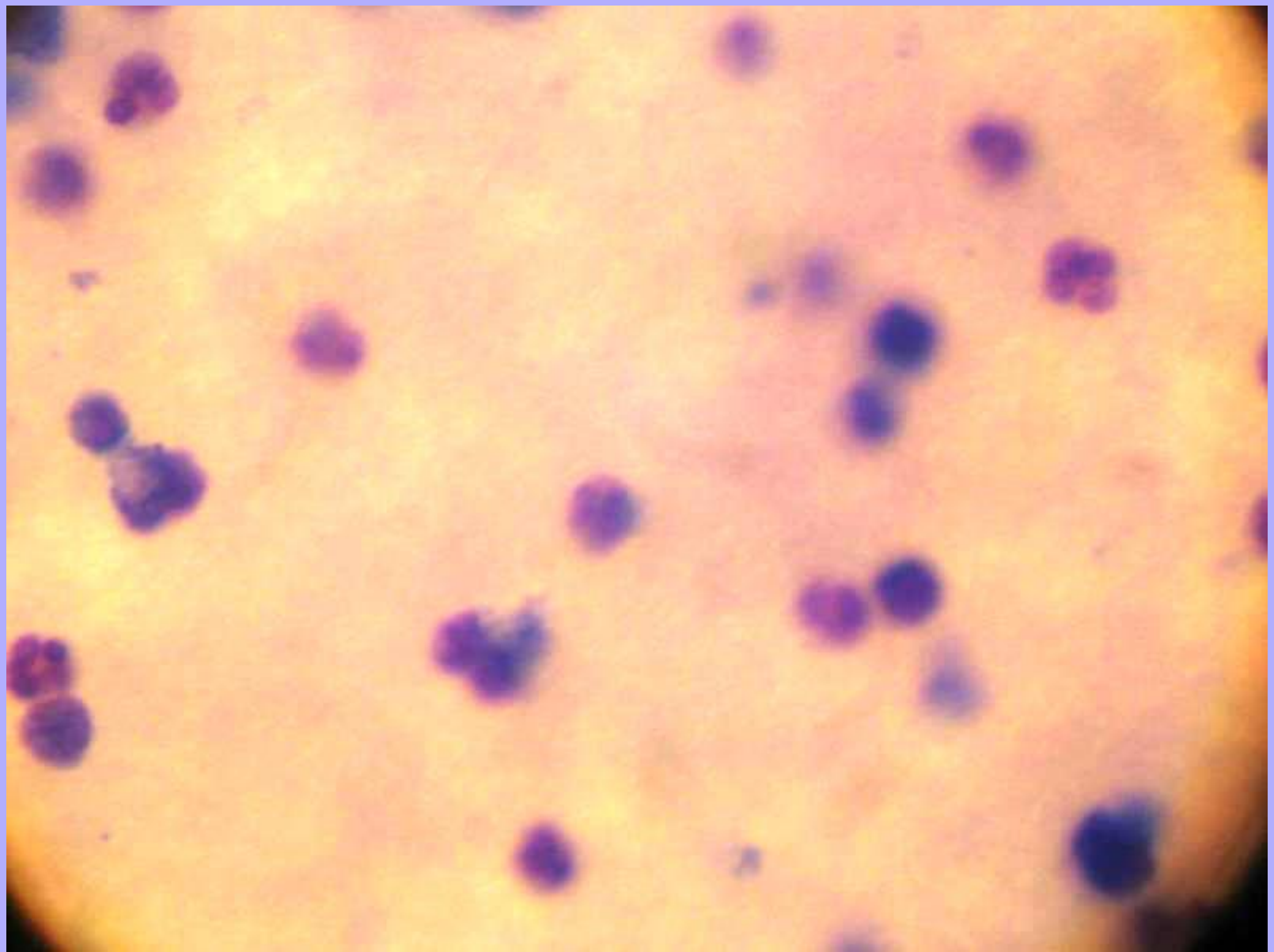

Миелография пекинеса при миелите вызванным выпадением вещества межпозвонкового диска. Блок ликворных путей в начале грудного отдела. Клинически проявлялось – 5 степень неврологических расстройств, вялый паралич задних конечностей.

Клинический случай некротического миелита у таксы вызванного выпадением вещества межпозвонкового диска. Некроз спинного мозга развился в течении 36 час. Блок ликворных путей в шейном отделе. 5степень неврологических расстройств.

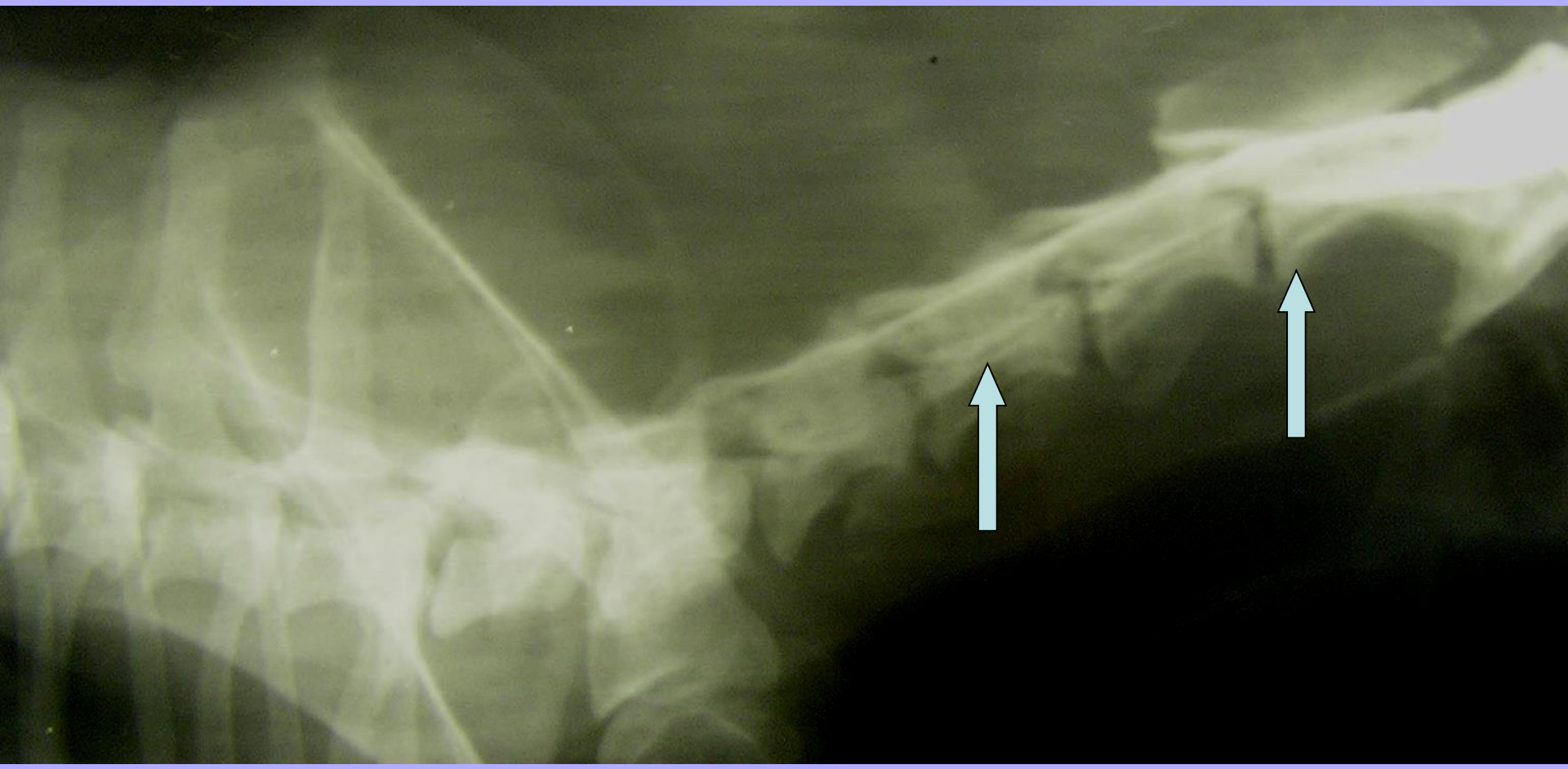

# Блок ликвора в поясничном отделе.

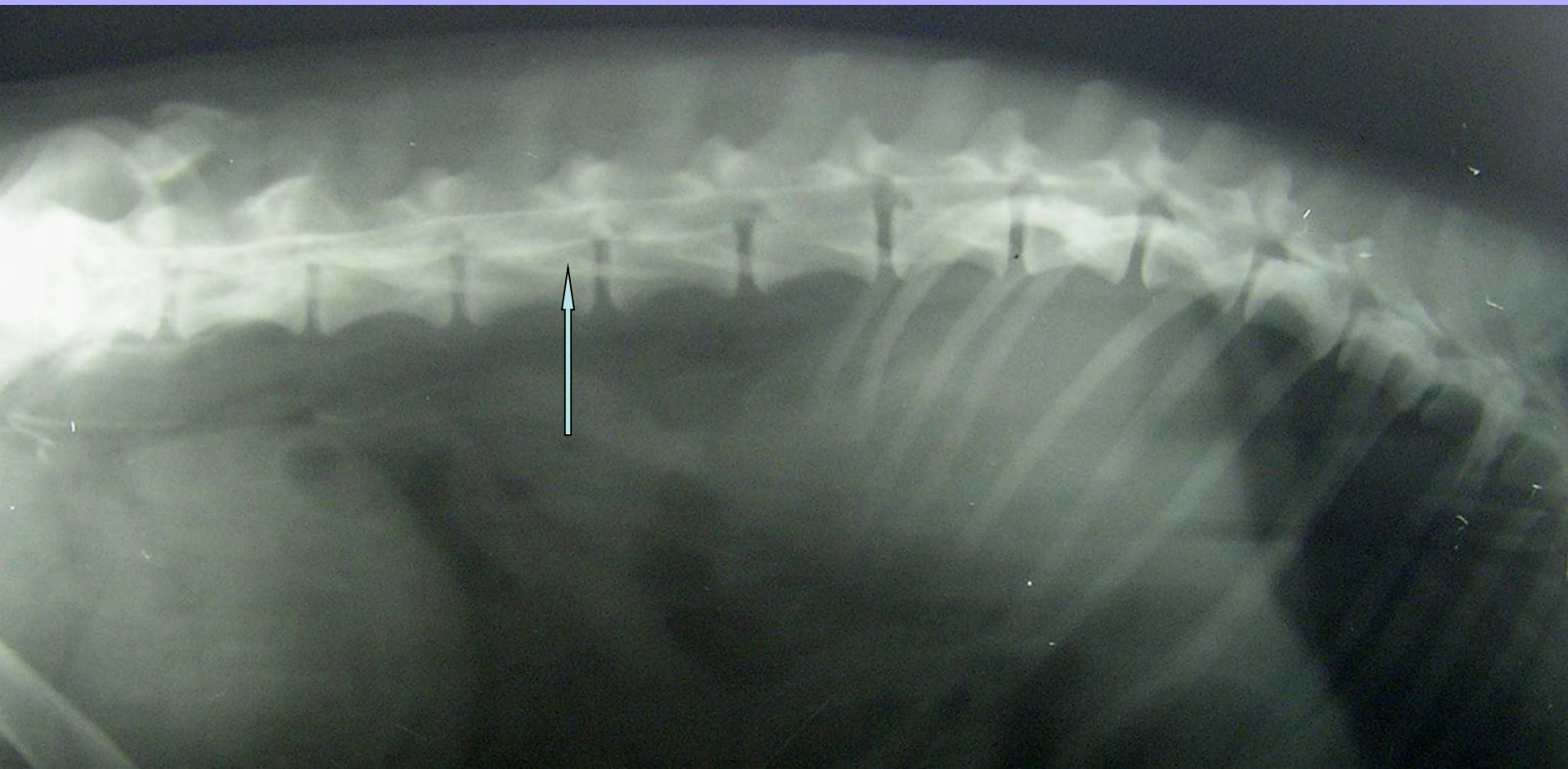

# Блок ликвора в шейном отделе.

# Во время операции проведена дуротомия, разжижение мозга.

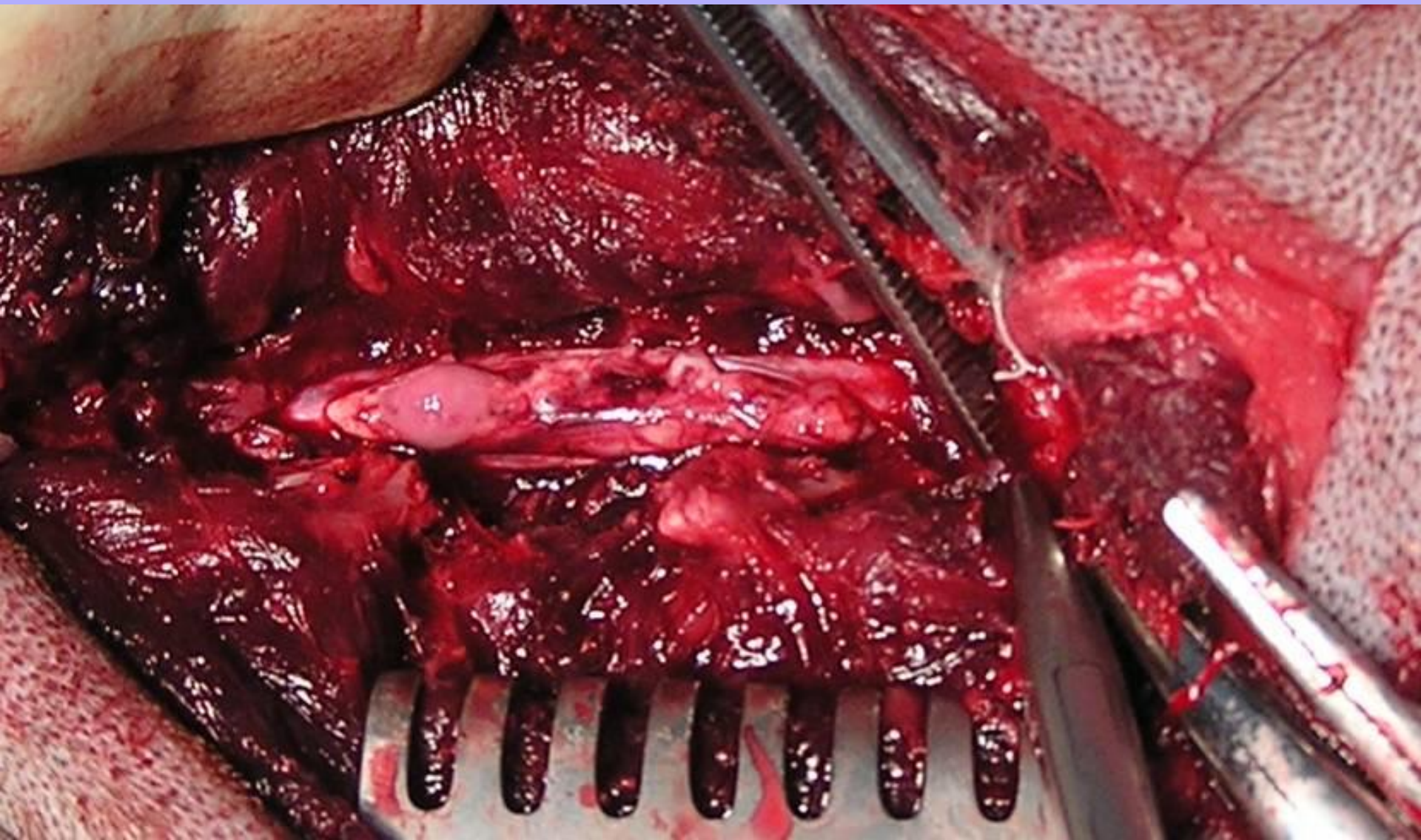

# Разжижение мозга при вскрытии.

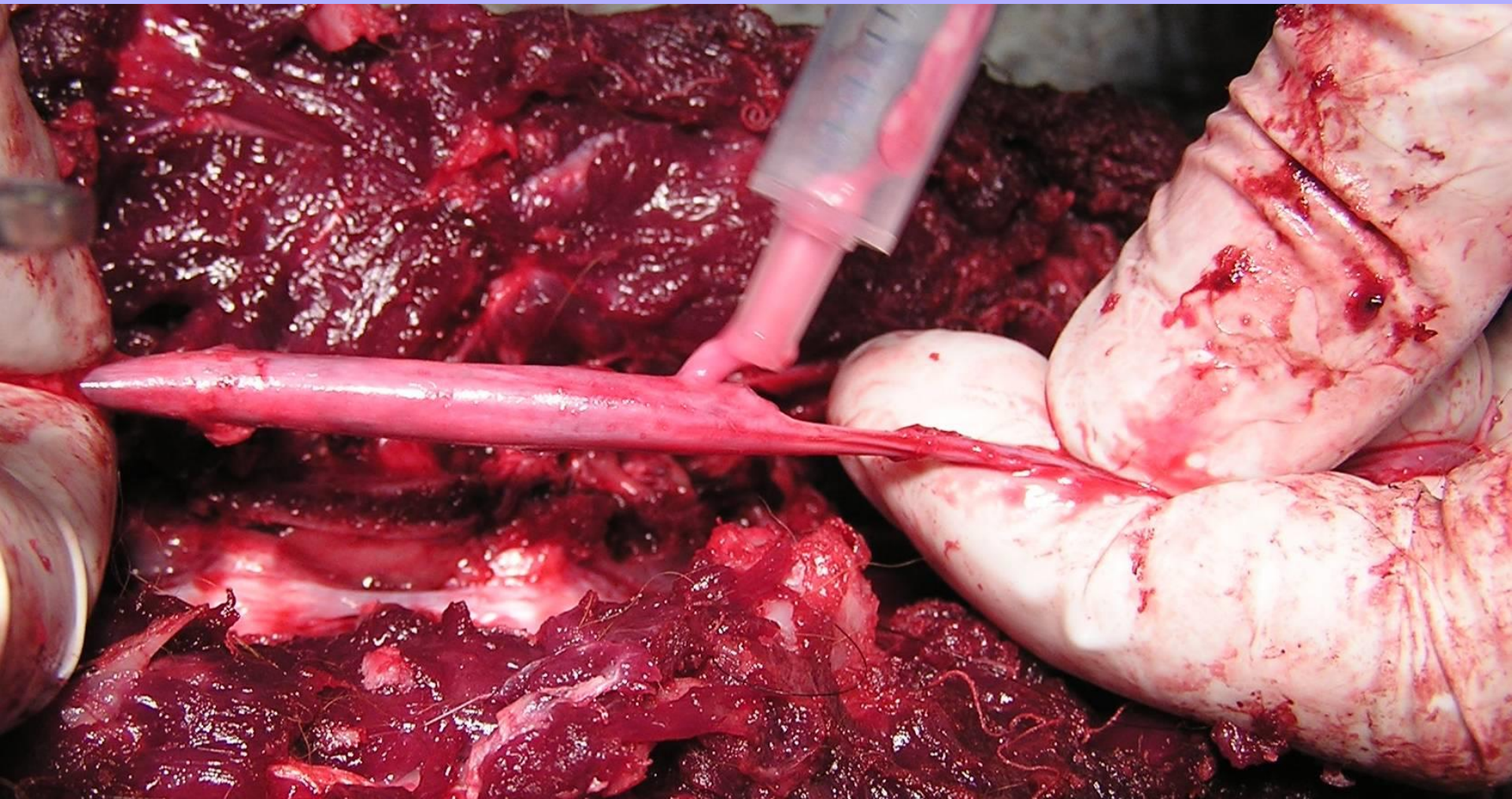

# При вскрытии разжижение всего спинного мозга.

Отек спинного мозга у стаффордширского терьера при миелите. Блок ликворных путей в области С2 Причиной миелита была хроническая бактериемия. Которая в свою очередь могла быть вызвана нарушением работы печени у данной собаки выявлен цирроз печени.

Повторная миелография, (через неделю) стаффордширского терьера после проведенного курса лечения. На момент проведения миелографии клинических проявлений улучшения состояния не наблюдалось. Восстановление функции спинного мозга произошло в течение 1.5 мес.

Цитологическая картина при исследовании ликвора у собаки породы пудель поступившая с симптомами поражения спинного мозга ,4 степень неврологических расстройств нейтрофильные лейкоциты, макрофаги с выраженными дегенеративными изменениями. Кокковая микрофлора.

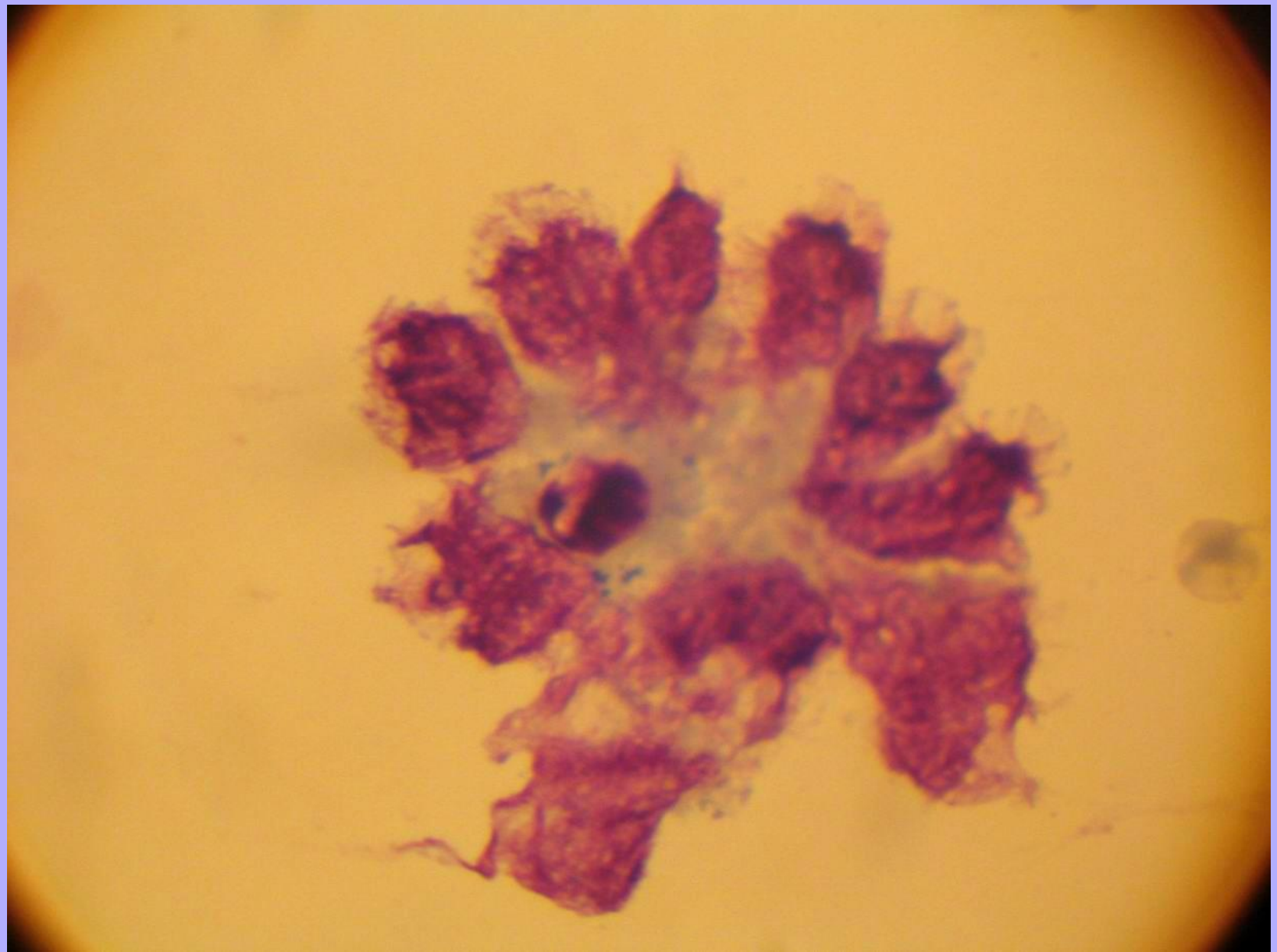

Тот же ликвор

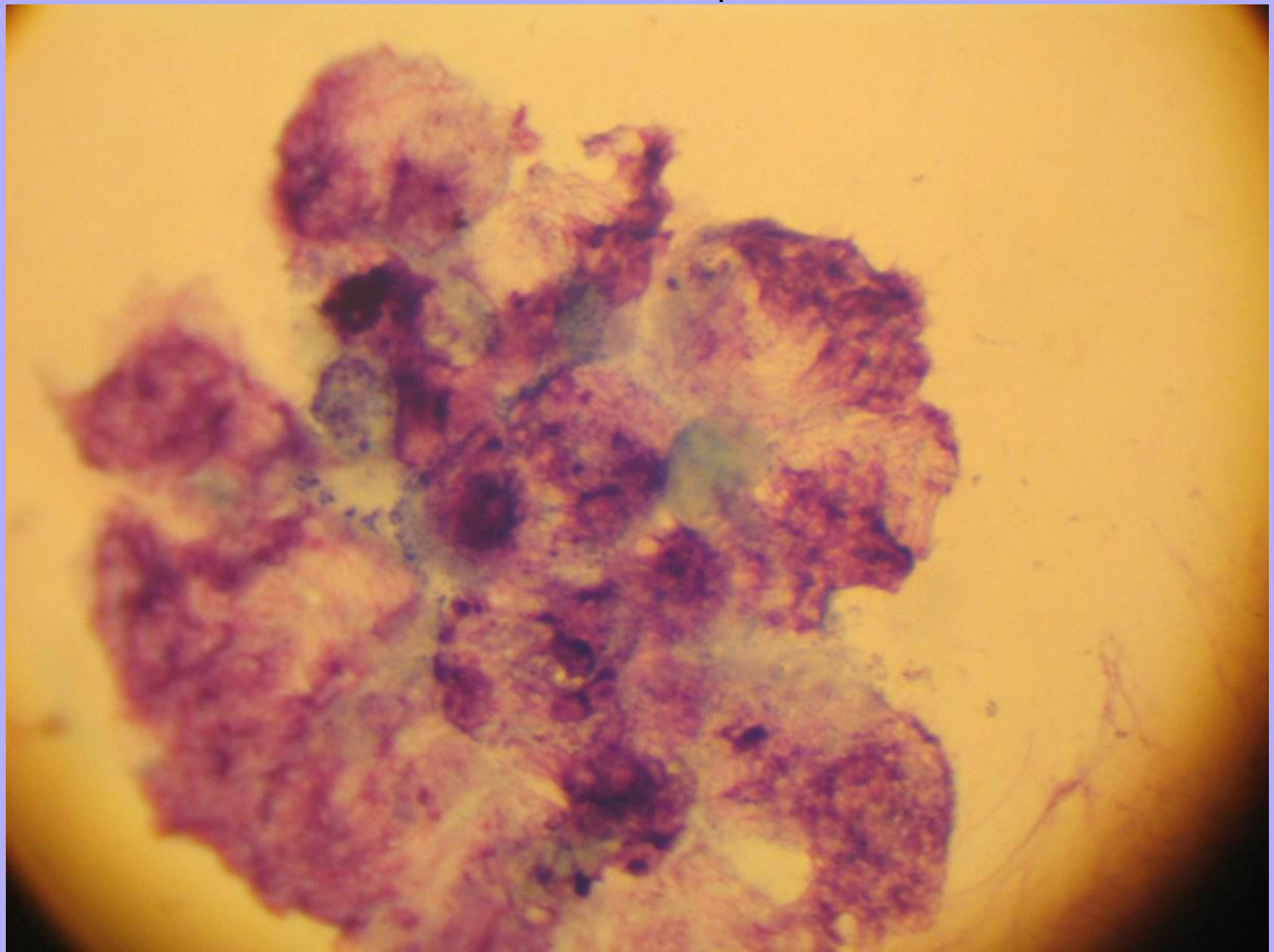

Отек мозга контраст выглядит тонкой полосой (обозначено стрелками)При неврологическом обследовании у собаки С левой и правой стороны на передних и задних лапах присутствовал рефлекс на подтягивание на правой передней лапе отсутствовал рефлекс на двуглавой мышце плеча и присутствовал этот рефлекс на левой передней лапе. Наблюдалось усиление рефлекса на седалищном нерве с правой стороны имелся рефлекс на большом вертеле определялся рефлекс на голени. Паникулюс имелся на всем протяжении.

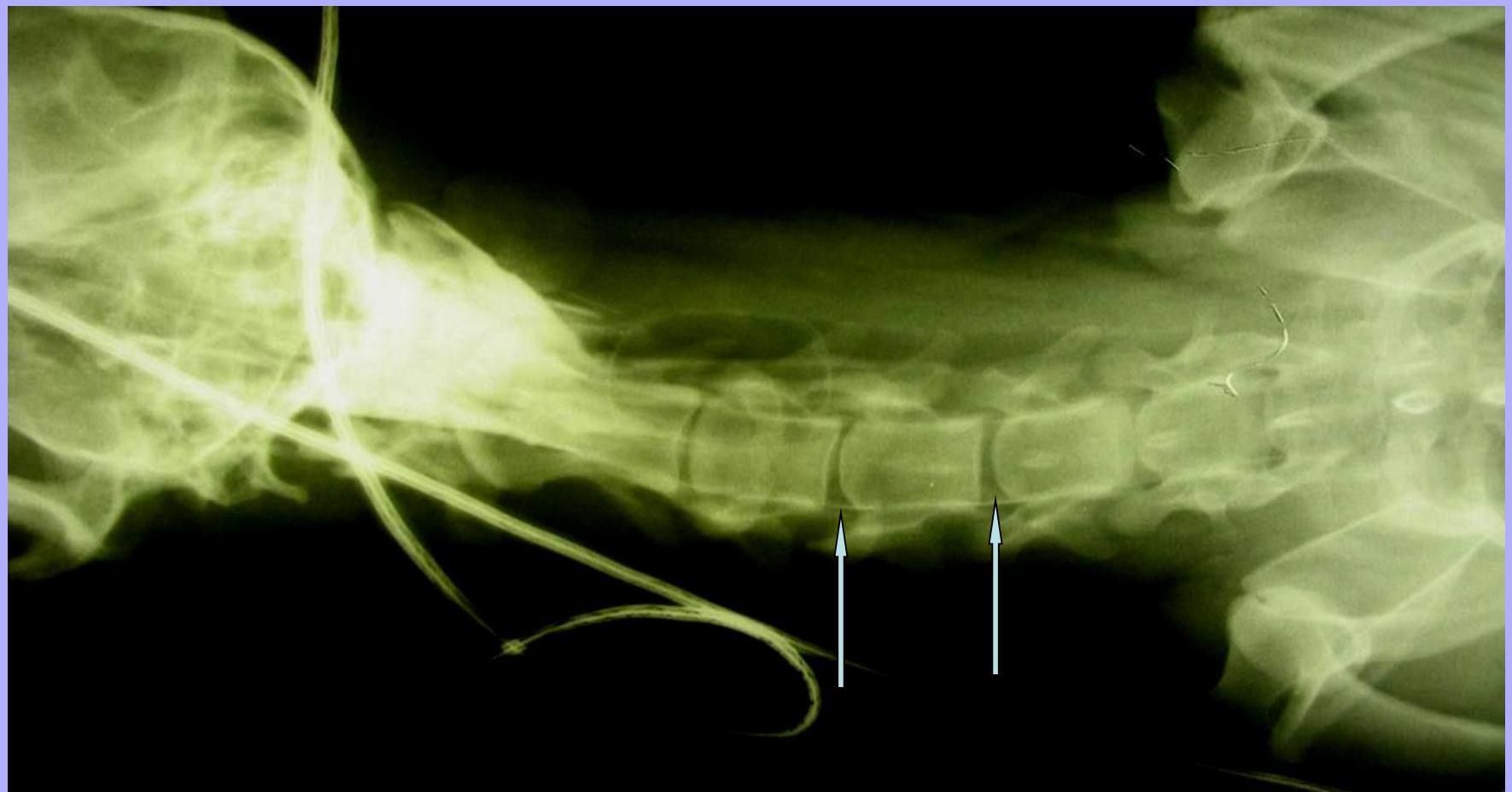

Отек спинного мозга блок ликворных путей в области С2 (толстая стрелка) Отек мозга контраст выглядит тонкой полосой (тонкие стрелки)

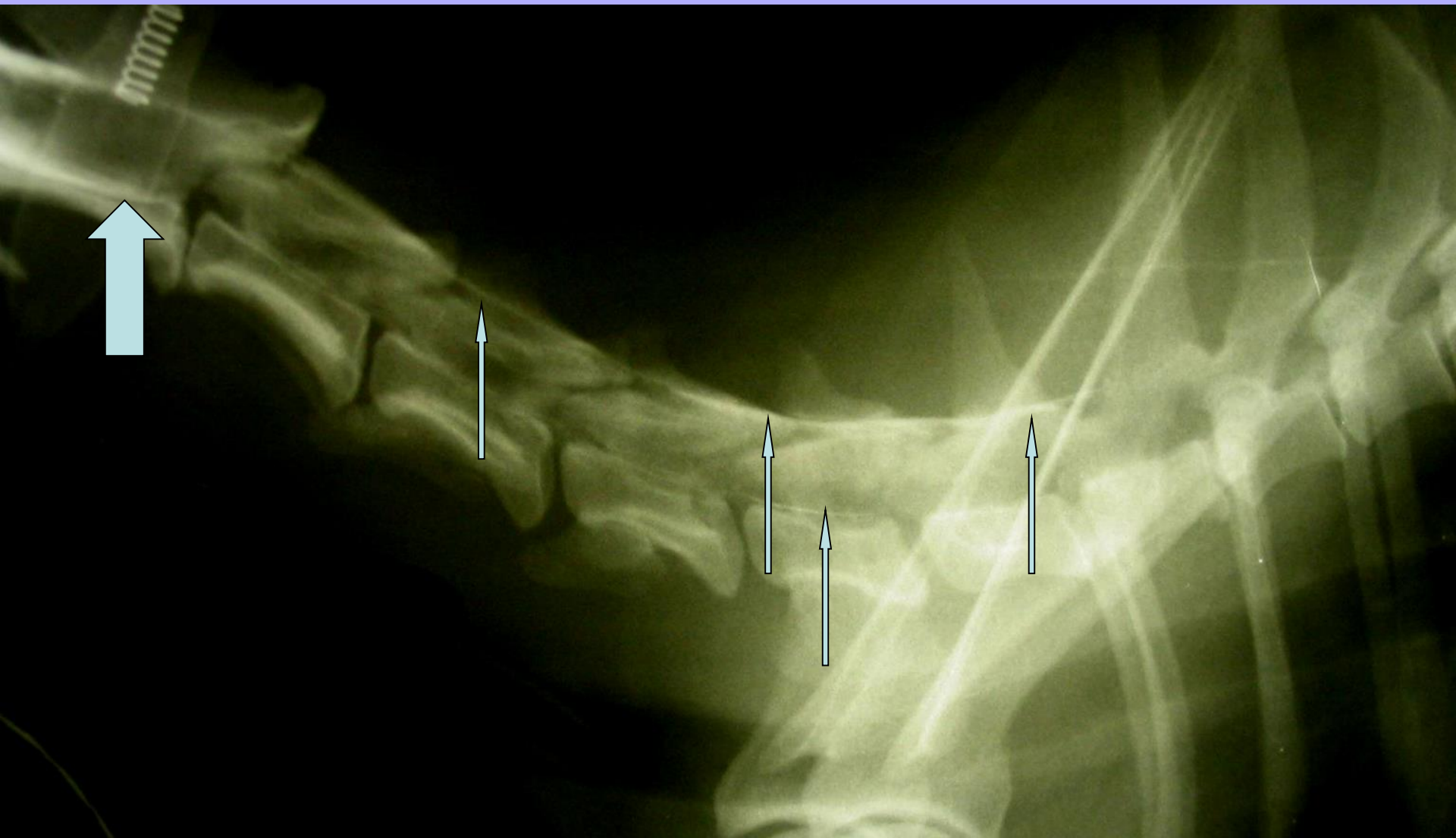

Отек спинного мозга в грудном и поясничном отделах контраст выглядит тонкой полосой

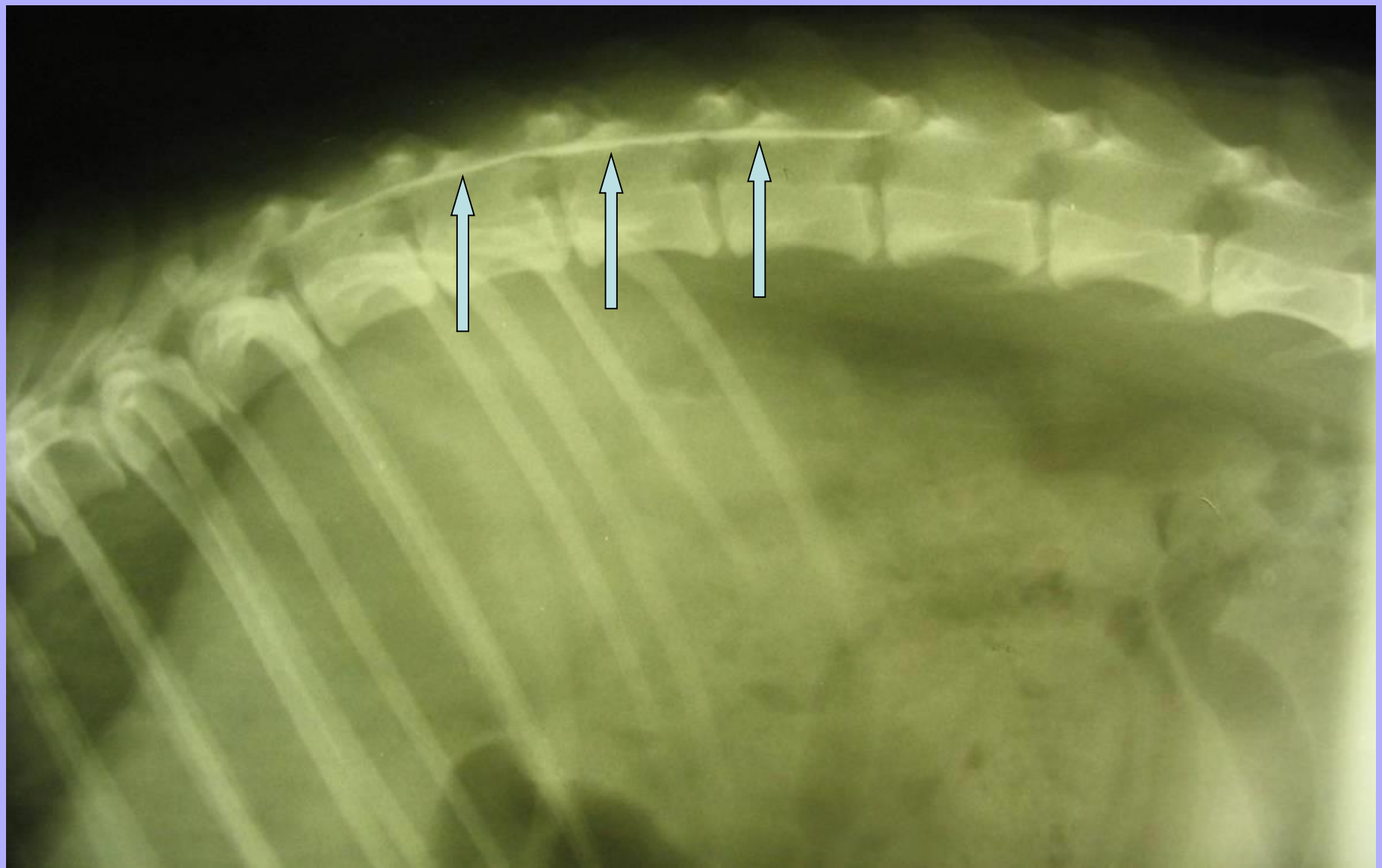

Миелография боксера (11лет)с 4 степенью неврологических расстройств В течении 1мес. Нарушение ликворных путей в области L5-7. Восстановление функции спинного мозга до 2 степени произошло в течении 2 мес.

Миелография боксера(11лет) с 4 степенью неврологических расстройств. Отек спинного мозга в грудном отделе (T5 – L1).

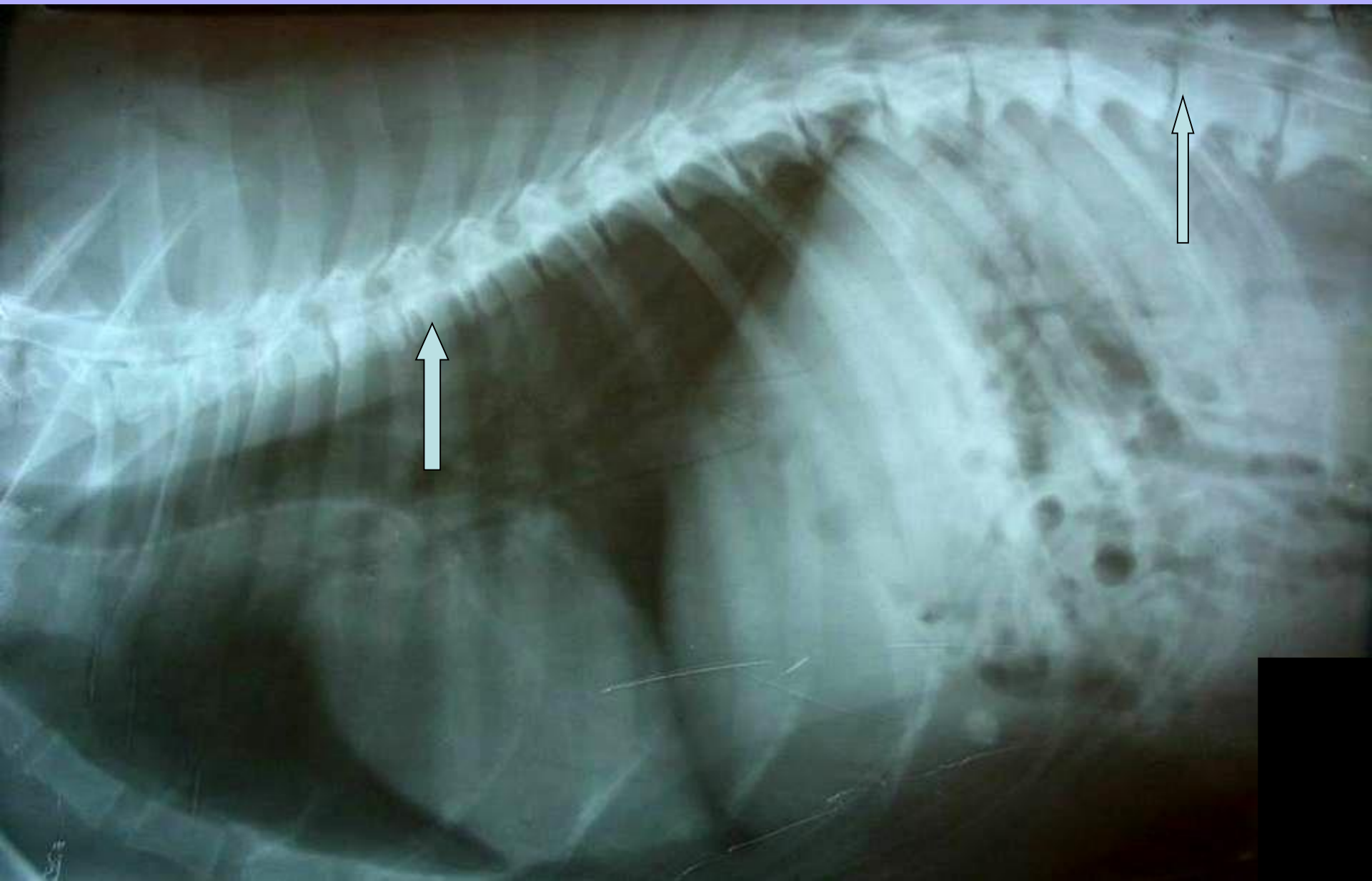

- Визуальная оценка спинного мозга во время операции в ряде случаев может оказаться решающей. При проведении гемиламинэктомии или ламинэктомии при значительном отеке спинного мозга необходимо проводить дуротомию. После вскрытия твердой оболочки в ряде случаев, происходит вытекание спинного мозга. Тогда можно говорить о невозможности восстановления спинного мозга. Для подтверждения некротического миелита можно взять отпечаток для цитологического исследования.

Разжижение спинного мозга у котенка после травмы, вскрыта твердая оболочка во время операции. Визуальная оценка состояния спинного мозга. В таких случаях восстановление функции спинного мозга не происходит

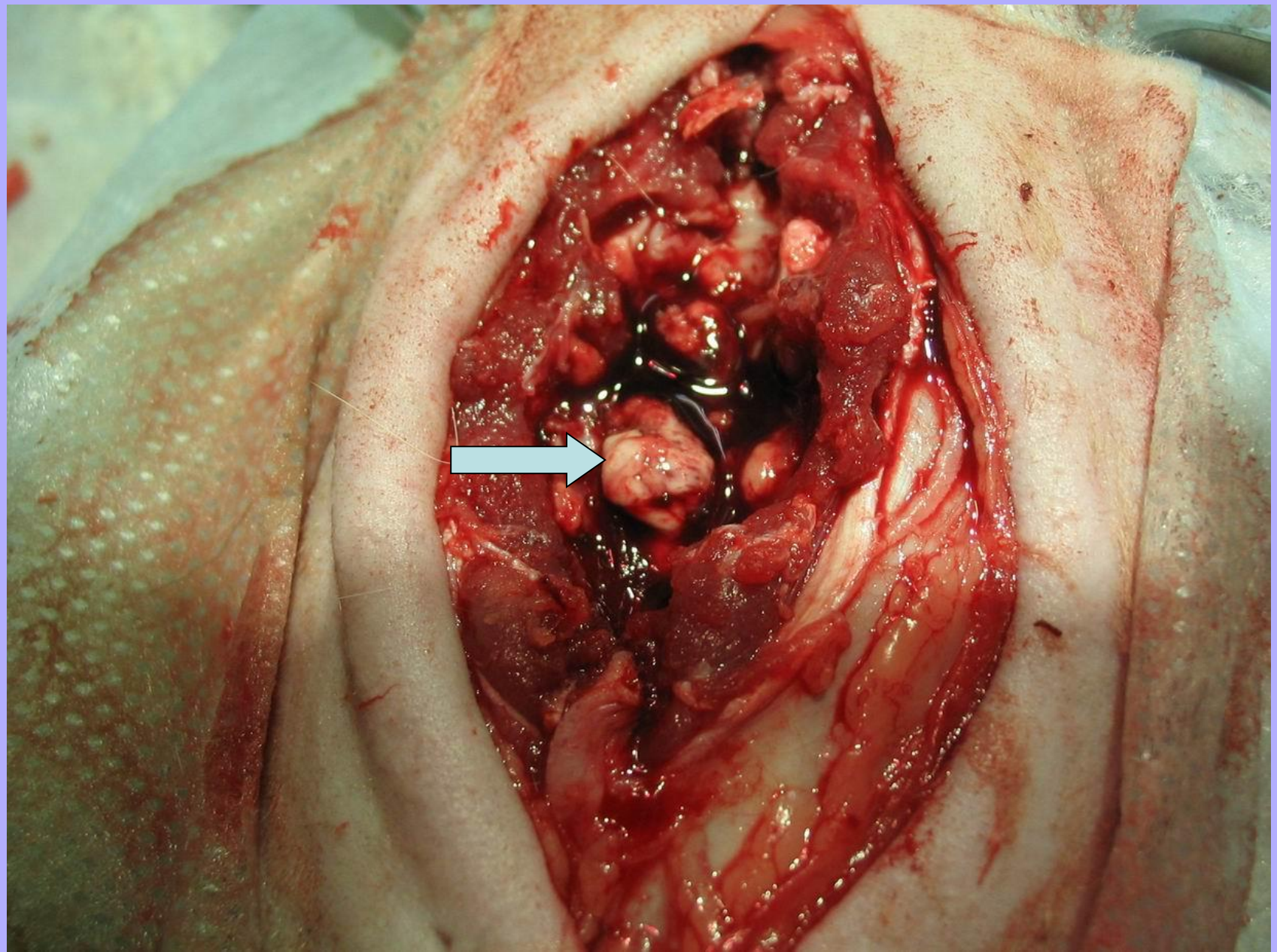

# ТРАВМАТИЧЕСКИЙ МИЕЛИТ

- Клинические проявления и морфологические изменения в спинном мозге при повреждениях вызванных травмой протекают по типу травматической болезни.
- **В остром периоде** (2-3 сут.) клинические проявления сводятся к спинальному шоку, развивается нарушение кровообращения в спинном мозге вследствие застоя и тромбирования в венозно-капиллярной сети, спазма артериол с повышением проницаемости сосудистой стенки, отеком спинного мозга и очагами диапедезного кровоизлияния и ишемического некроза. При интрамедуллярном кровоизлиянии развиваются очаги размягчения серого вещества. Все это определяет возникновение в последующем асептического травматического миелита.

# Ранний период

- **В раннем периоде** (1-2 нед.) повторно нарастают явления отека и ишемии спинного мозга с поддержанием миелита и последующим некрозом спинного мозга.
- Если в остром периоде очаг деструктивных изменений травматического генеза захватывает только зону непосредственной травмы (2-3 сегмента), то в раннем периоде миелит может охватить значительно больший участок спинного мозга. Прямую зависимость развития миелита от степени тяжести повреждения спинного мозга, сочетанности травмы самого мозга и других органов, наличия сдавления спинного мозга установить трудно. Все же следует констатировать более тяжелое течение травматического миелита при размозжениях спинного мозга, при неустраненной его компрессии и при высоких уровнях поражения.

- -**В промежуточном периоде** (1-3 мес.) явления отека спинного мозга стихают, нередко восстанавливается ликвороциркуляция (определяется при проведении миелографии). В ликворе повышены цитоз и белок. Клинически этот период характеризуется началом восстановления функции спинного мозга.
- **отдаленный период** более 7-8 месяцев продолжается период постепенного восстановления функции спинного мозга

# ОЦЕНКА СОСТОЯНИЯ ПРИ ТРАВМАТИЧЕСКОМ МИЕЛИТЕ

- Объективная оценка тяжести повреждения спинного мозга при посттравматическом миелите затруднена. Неврологические расстройства в остром периоде обусловлены в первую очередь спинальным шоком. Для спинального шока характерным является обратимый характер неврологических нарушений, возникающих в остром и раннем периодах травмы. Установлено также, что глубина и продолжительность спинального шока зависит от тяжести травмы, его проявления наиболее выражены в зонах, прилежащих к очагу повреждения.
- При более тяжелой травме с размозжением спинного мозга некроз распространяется на весь поперечник и несколько сегментов  спинного мозга, может сопровождаться разрывом его оболочек. Сдавление ликворопроводящих путей, сосудов и самого спинного мозга усугубляет течение травматической болезни и способствует развитию травматического миелита.

- Неврологическое исследование в первые сутки не дает истиной картины повреждения. Хотя наличие симптомов поражения нижних двигательных нейронов, а также наличие симптомов поперечного повреждения спинного мозга должны насторожить лечащего врача и может служить признаком не благоприятного прогноза.
- В раннем периоде неврологическое исследование может оказаться более объективным, прогрессирование неврологических нарушений указывает на развитие миелита. При неврологическом обследовании можно выявить поражения других отделов спинного мозга. Как правило, при травматическом миелите захватывается значительный участок спинного мозга вплоть до вовлечения в патологический процесс всего спинного мозга и его оболочек.
- Наряду с неврологическим исследованием важную диагностическую роль при травматическом миелите играет контрастная миелография. Проведение данного исследования помогает оценить размеры отека спинного мозга по длине, наличие фрагментов позвоночника вызывающего компрессию спинного мозга. Что в свою очередь существенно влияет на выбор лечения. При наличие фрагментов вызывающих компрессию необходимо оперативное лечение.

Травматический миелит у котенка после падения. Блок ликвора в грудном отделе.

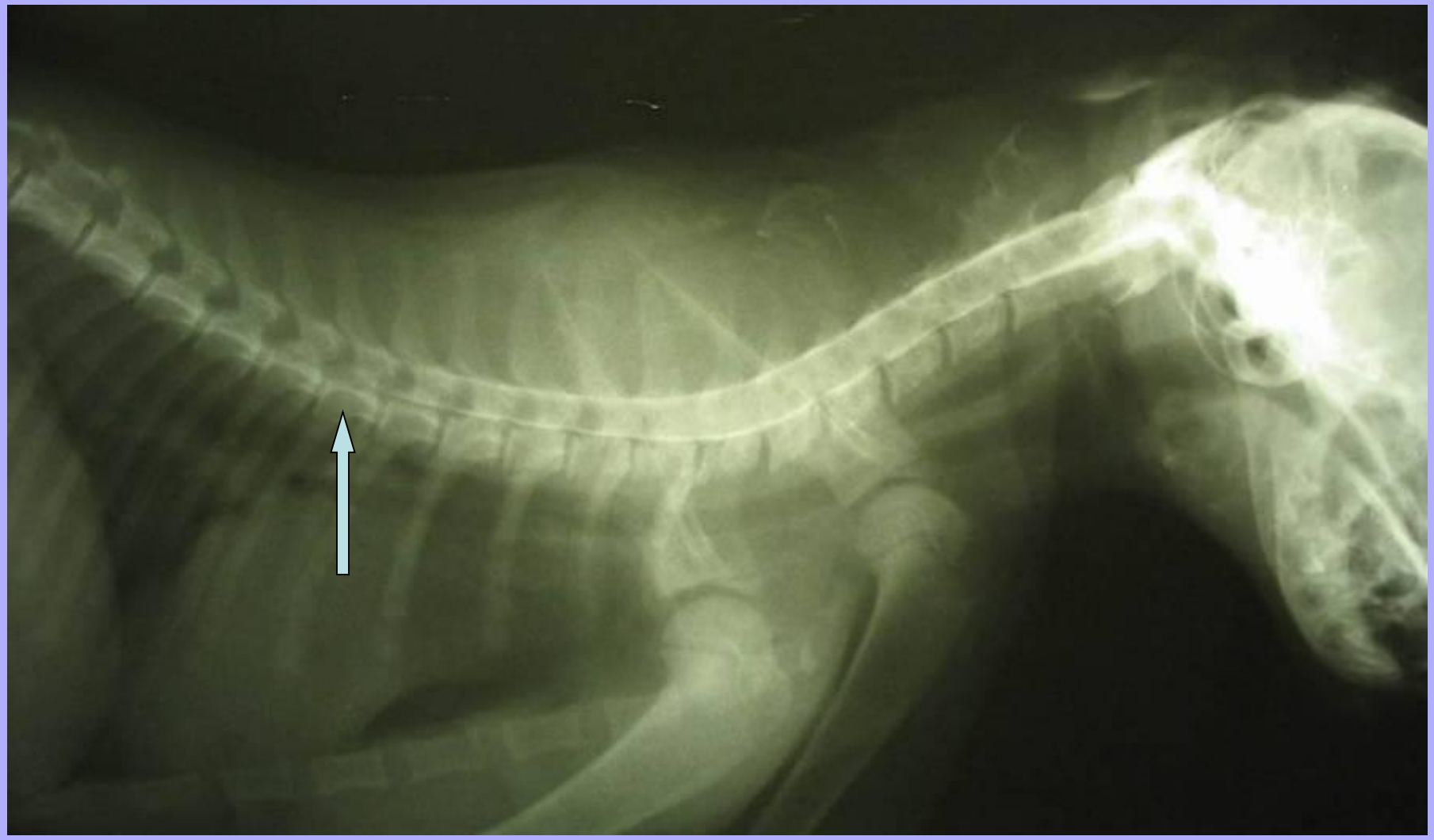

Тот же котенок перелом обозначен стрелкой.

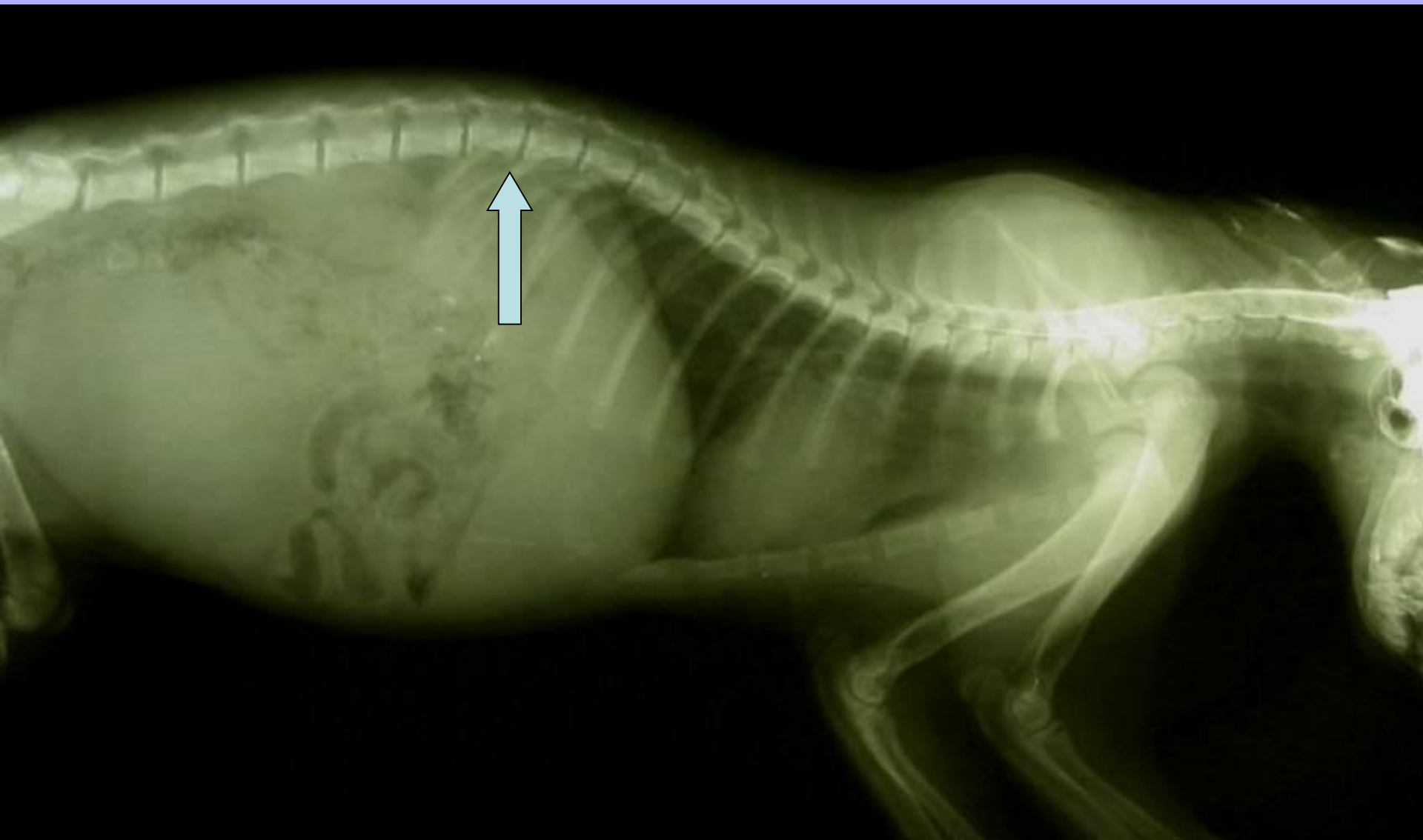

# Переломы показаны стрелками

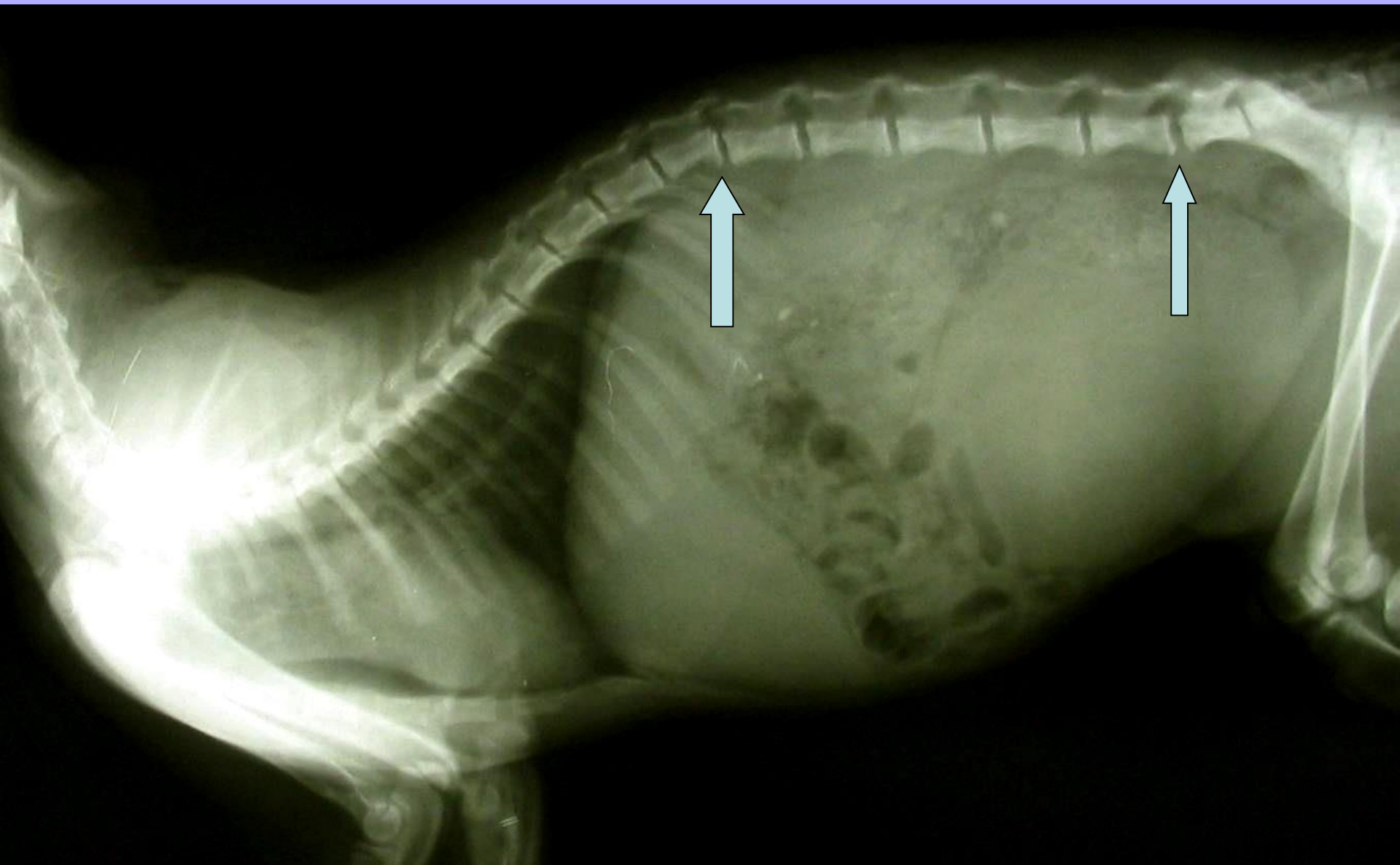

Отек спинного мозга у пекинеса по всему поясничному отделу позвоночника. 4 степень неврологических расстройств.

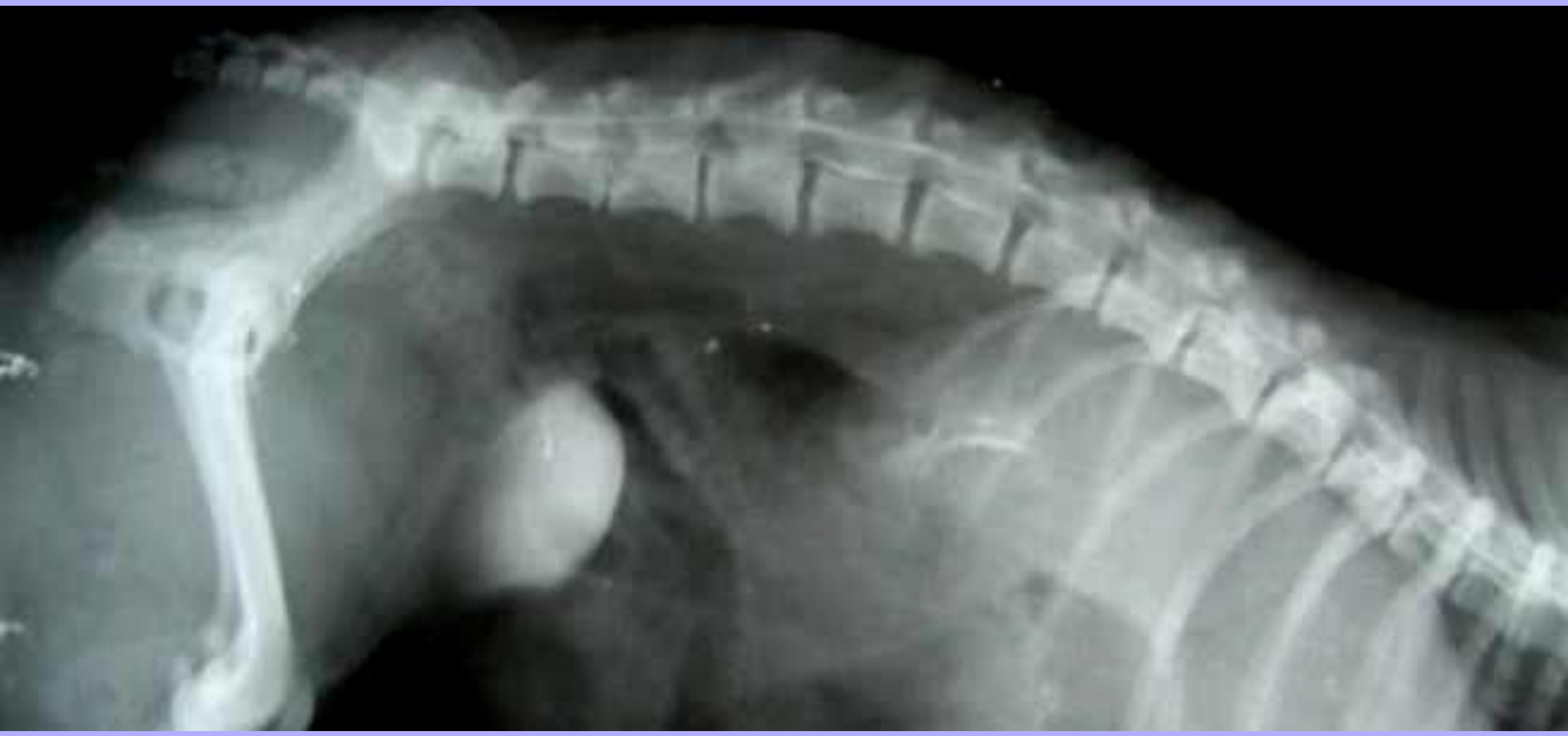

# Отек спинного мозга после травмы у таксы в шейном отделе

# Та же такса, видно расхождение тел позвонков.

Такса  отек спинного мозга. При люмбальной пункции диагностируется отек спинного мозга в поясничном и грудном отделах. Миелит возник по недиагностированной причине. Сопровождался  4 степенью неврологических расстройств.

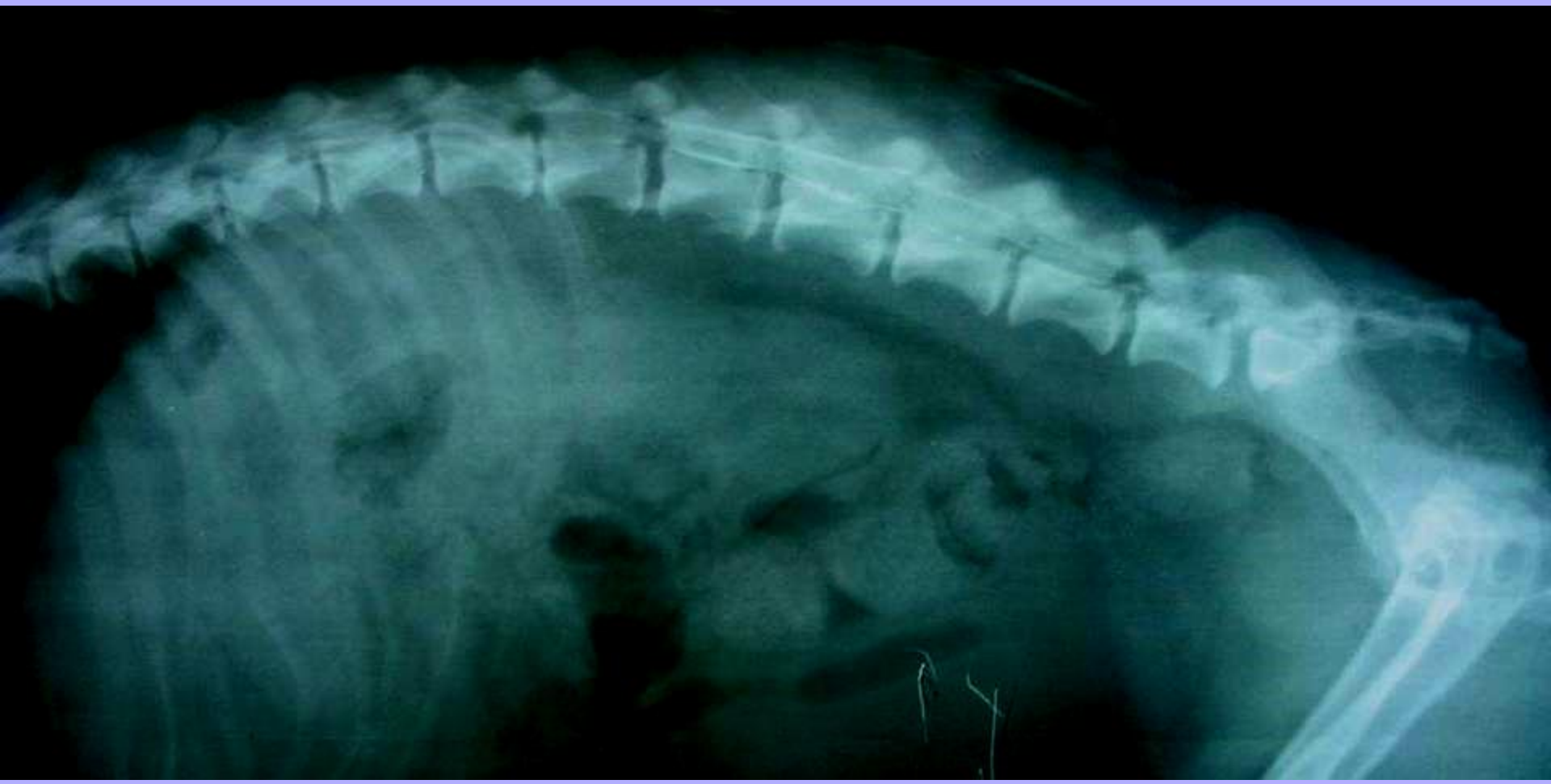

Такса  отек спинного мозга блок ликвора в грудном отделе при атланто-окципитальной пункции.

- 2-3 степень: метилпреднизолон натрия сукцинат 30 мг\кг в\в, затем 15 мг\кг каждые 6 часов. Эффективен при раннем применении (первые 18 часов) так как предотвращает развитие патологического процесса (некроз спинного мозга).
- Метилпреднизолон в показанных дозах обладает следующим механизмом действия:
  - Нормализует сосудистый тонус;
  - Стабилизирует лизосомальные и клеточные мембраны, предупреждает выход лизосомальных ферментов;
  - Угнетает перекисное окисление липидов и гидролиз липидов вследствие угнетения простагландинов;
  - Снижает проницаемость капилляров в условиях гипоксии;
  - Улучшает выведение из клеток Са;
  - Уменьшает спазм и сопротивление периферических капилляров;
  - Угнетает активность полиморфноядерных лейкоцитов и закупорку ими микрососудистого русла;
  - Усиливает возбуждение нейронов и проведение импульсов;
  - Предотвращает развитие посттравматической ишемии тканей;
  - Поддерживает аэробный энергетический метаболизм.

  (*Н. Е. Полищук, Н.А. Корж, В.Я. Фищенко* )
- Эффективность дексаметазона и других кортикостероидов сомнительна.(*Блазет М.А* )

- Ингибиторы протеолиза (гордокс, контрикал, трасилол) для предотвращения аутодеструкции(5).
- Ангиопротекторы (этамзилат), препараты кальция для стабилизации клеточных мембран.
- Диуретики для снятия отека спинного мозга (лазикс манитол диакарб)
- Вазодилятаторы как препараты, восстанавливающие коллатеральное кровеобращение и предотвращение дальнейшего развития ишемии (дибазол, пентоксифилин, никотиновая кислота, нимотоп) противопоказаны при подозрении на геморрагии. (*Скоромец А. А. Тиссен Т. П. и др* ) По этой причине применять эти препараты в первые сутки после травмы спинного мозга не рекомендуется.
- Пентоксифилин необходим по четырем причинам:
  - Нормализует микроциркуляцию и реологические свойства крови
  - Дилятирует сосуды легких улучшает газообмен
  - Повышает тонус дыхательной мускулатуры
  - Действует как блокатор кальциевых каналов
- Антиоксиданты и антигипоксанты. Эмицидин, эмоксипин, супероксидисмутаза, солкосерил, цитохром, милдронат олифен.

- В период восстановления ноотропные препараты. Танакан пирацетам церебролизин.(6)
- Нормализация функции мочеиспускания:
  - При повышенном тонусе сфинктера и затрудненном опорожнении альфа адреноблокаторы (пирроксан феноксибензамин) реланиум, ацепромазин.(5)
  - Паралич сфинктера препараты, улучшающие проводимость прозерин, глиатилин, убретид.
  - Антибиотики для профилактики уросепсиса
- Физиотерапия. Наиболее эффективна электростимуляция она предотвращает атрофию мышц. Доказано что электро стимуляция седалищного нерва улучшает кровообращение и уменьшает ишемию во всем спинном мозге.(*Скоромец А. А. Тиссен Т. П. и др* )
- Регенерация нервной ткани происходит со скоростью 3мм в месяц, за счет роста отростков нейронов сами нейроны практически не восстанавливаются. Не возможно восстановление при наличии механического препятствия.

- Антибиотикотерапия - цефалоспорины 3-4 поколения, фторхинолоны, линкозамины, карбопенемы.
- Иммунокоррекция (деринат, ронколейкин, полиоксидоний, байпамун). Противопоказаны при Миелитах вызванных вирусом чумы.??????????????????????????????????????????????????????????????????????????????????????????????????????????????????????????????
- Препараты восстанавливающие метаболизм хрящевой и костной ткани мышц (ретаболил, препараты кальция,структум.)

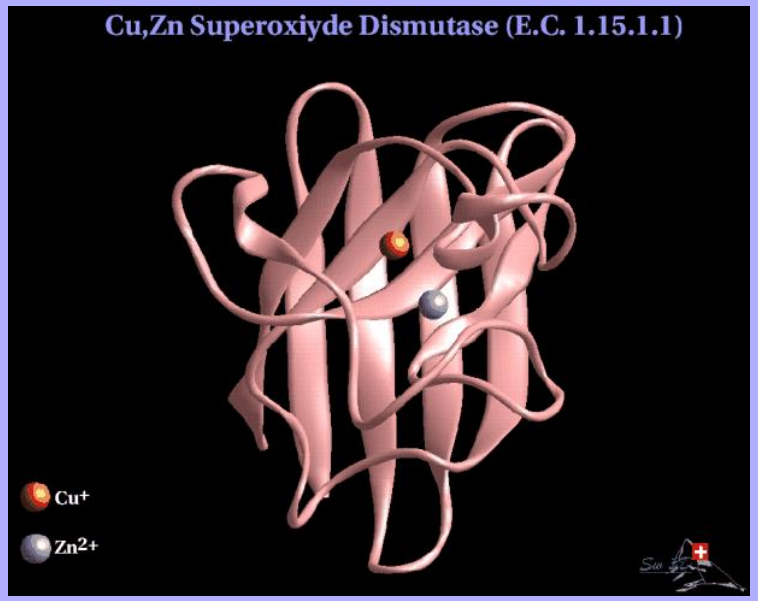


**РЕКСОД 1 600 000 Ед**
(рекомбинантная Cu,Zn-супероксиддисмутаза человека)

- Тормозит процессы свободнорадикального окисления
- Снижает интенсивность цитолитических процессов
- Улучшает процессы тканевого дыхания
- Нормализует обменные процессы в тканях подвергнутых ишемическому повреждению.
- Повышает выживаемость тканей при ишемии

Литература.

1.Х.Г. Ниманд., П.Ф. Сутер  Болезни собак Москва Аквариум С 816

2. В.Май, Миелография. Ветеринар №3/2002 стр12.

3. Берснев В.П., Давыдов Е.А., Кондаков Е.Н., Хирургия позвоночника, спинного мозга и периферических нервов. СПб., 1998, С.368.

4 Нейротравматология. Справочник.

Под ред. А.Н. Коновалова, Л.Б. Лихтермана, А.А. Потапова.

Москва, 1994.

- *5. Неврология мелких домашних животных М., Аквариум 1999 г.*
- 6*. Нейротравмотология руководство для врачей. Москва, 2002г.*
- *7 Блазет М.А. Травма позвоночного столба "Ветеринар" №1, 2002 г.*
- *8 Н. Е. Полищук, Н.А. Корж, В.Я. Фищенко. Повреждения позвоночника и спинного мозга. Киев "Книга плюс" 2001.*
- *9 Скоромец А. А. Тиссен Т. П. и др. Сосудистые заболевания спинного мозга. Руководство для врачей . Сотис 2002г*
- *10* Ж.Р. Кок и Д.Б. ДеНикола Специальный выпуск журнала «Ветеринар» декабрь 2003г стр 223.

Спасибо за внимание