Травма позвоночника

Сотников В.В.
Сотников М.В.

- В последние годы проблемы лечения позвоночно-спинномозговых нарушений приобрели актуальность и у мелких домашних животных. Современные методы диагностики, возможности восстановления поврежденного позвоночника и терапии травмированного спинного мозга позволяют добиться хороших результатов лечения. Как правило, такие травмы животные получают в результате падения с высоты и попадания под транспорт. Ухудшение дорожно-транспортной обстановки в больших городах привело к увеличению числа пациентов доставляемых в клинику после тяжелых автомобильных травм. Такие пациенты должны подвергаться тщательному и безотлагательному неврологическому обследованию при малейшем подозрении на повреждение спинного мозга. Время начала лечения определяет его исход.

- Травма позвоночника и спинного мозга является разноплановой патологией, характеризующейся различными механизмами, уровнем, степенью повреждения костных и невральных структур. В анализе позвоночно-спинальной травмы выделяются уровень поражения, пораженные структуры (мягкоткано-связочные, костные, невральные), механизм повреждения, степень поражения нервных структур, стабильность костно-связочных элементов. Определение уровня поражения позвоночника и спинного мозга имеет важное значение, так как каждому отделу присущи свои повреждающие механизмы, от этого зависит степень возможного прогрессирования травматической болезни спинного мозга и выбор лечебных мероприятий. Травматические поражения разделяются на поражение паравертебральных мягких тканей и связочного аппарата - травма мягкоткано-связочных структур, поражения связочного аппарата и костных структур – переломо-вывихи.

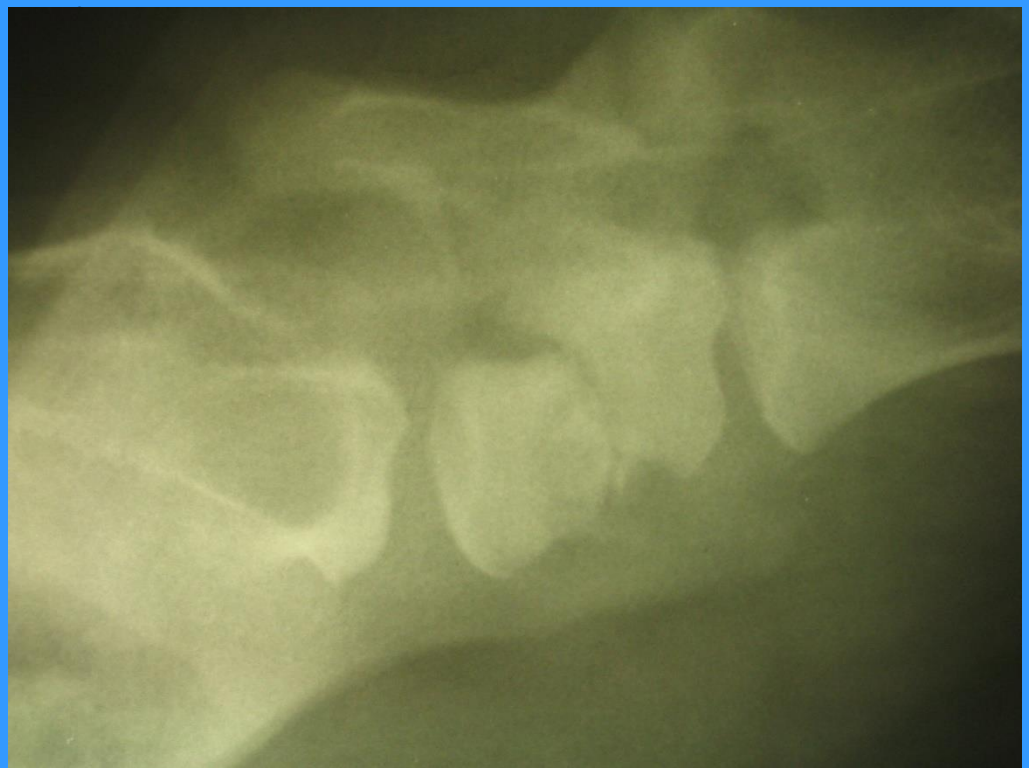

Перелом L7 у собаки породы командор после ДТП.

- Травма мягкоткано-связочных структур характеризуется незначительным поражением связочного аппарата позвоночника, окружающих мягких тканей и мышц. Такой вид травмы никогда не приводит к неврологическим нарушениям. Единственное клиническое проявление ее это - боль. Наличие рентгенологически подтвержденного спондилеза, остеохондроза ухудшает клиническое течение такой травмы.
- Переломо-вывихи наиболее тяжелая группа травматических повреждений. Этот тип характеризуется разрушением трех столбов позвоночника. Переломо-вывихи наиболее часто связаны с повреждением спинного мозга и неврологическими нарушениями.
-

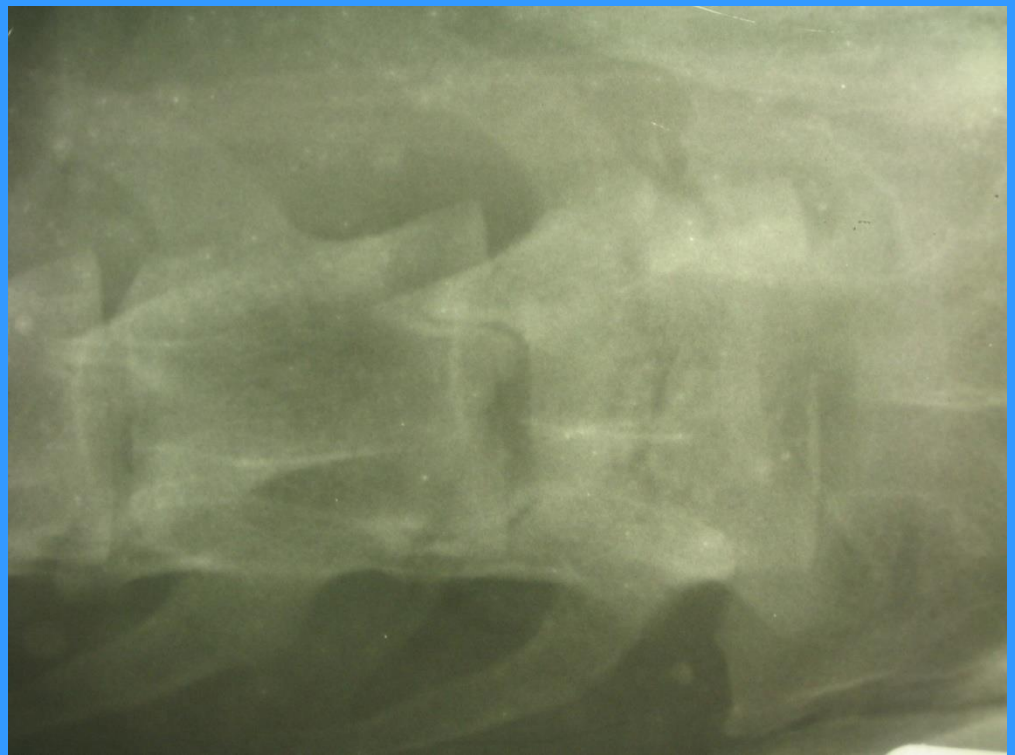

Перелом L7 у собаки породы командор

- Кости и связки, формирующие позвоночный канал, обеспечивают подвижность позвоночника, одновременно защищая его от травм. В том случае, когда определенная часть костно-связочных структур повреждается при травме, разрушается и защитный механизм позвоночника. Неврологические расстройства могут возникать в момент получения травмы либо позже в результате патологической подвижности, появляющейся при нарушении структур позвоночника. Клинической нестабильностью считают развивающееся под действием физических нагрузок состояние позвоночника, при котором он утрачивает способность поддерживать между позвонками взаимосвязь, защищающую от повреждений либо раздражений спинной мозг или нервные корешки, а также не позволяющую развиться деформации с болевым синдромом. Принципиально важным подходом к оценке спинальной травмы является правильность понимания стабильности повреждений.

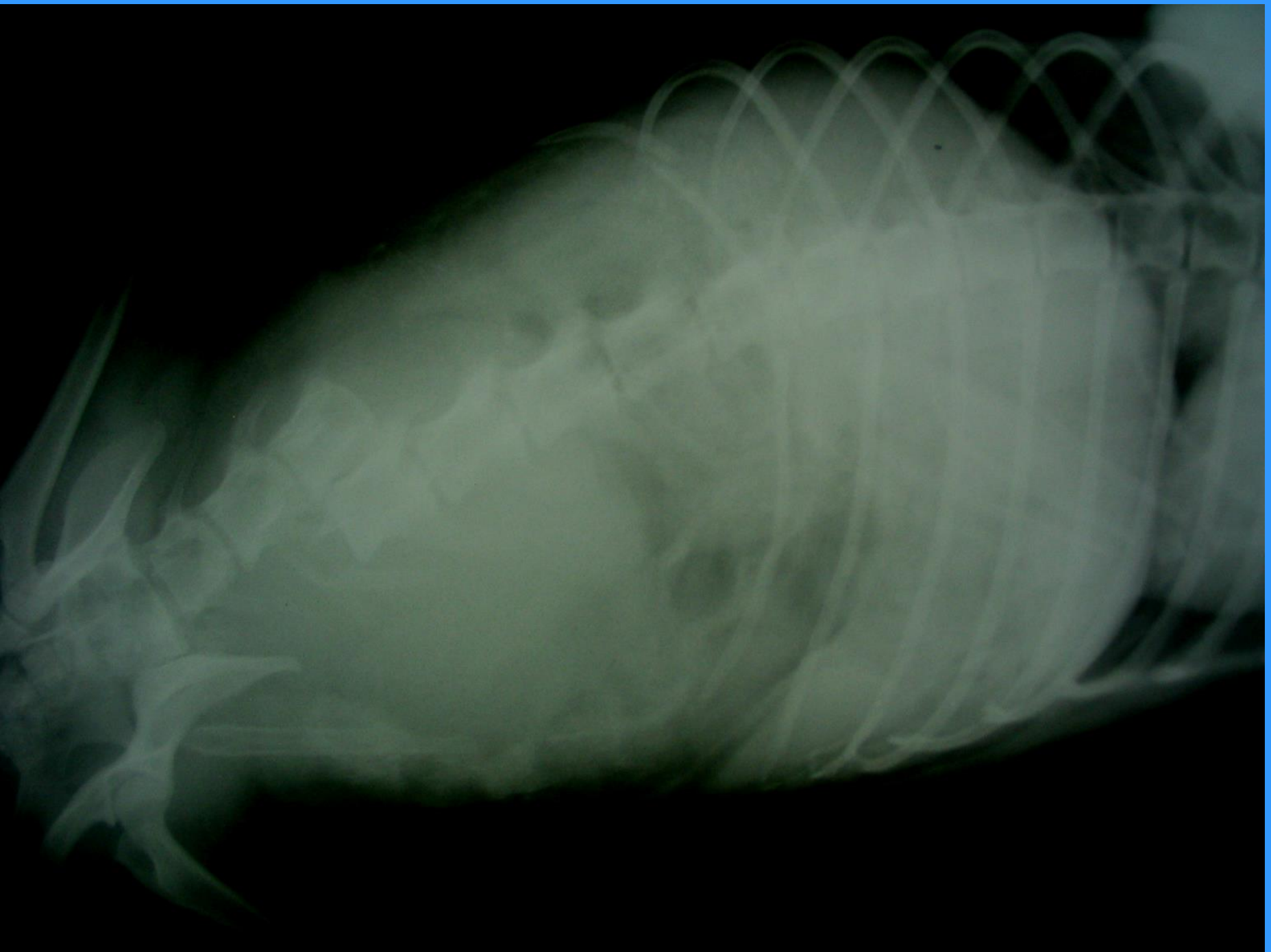

Разрыв спинного мозга

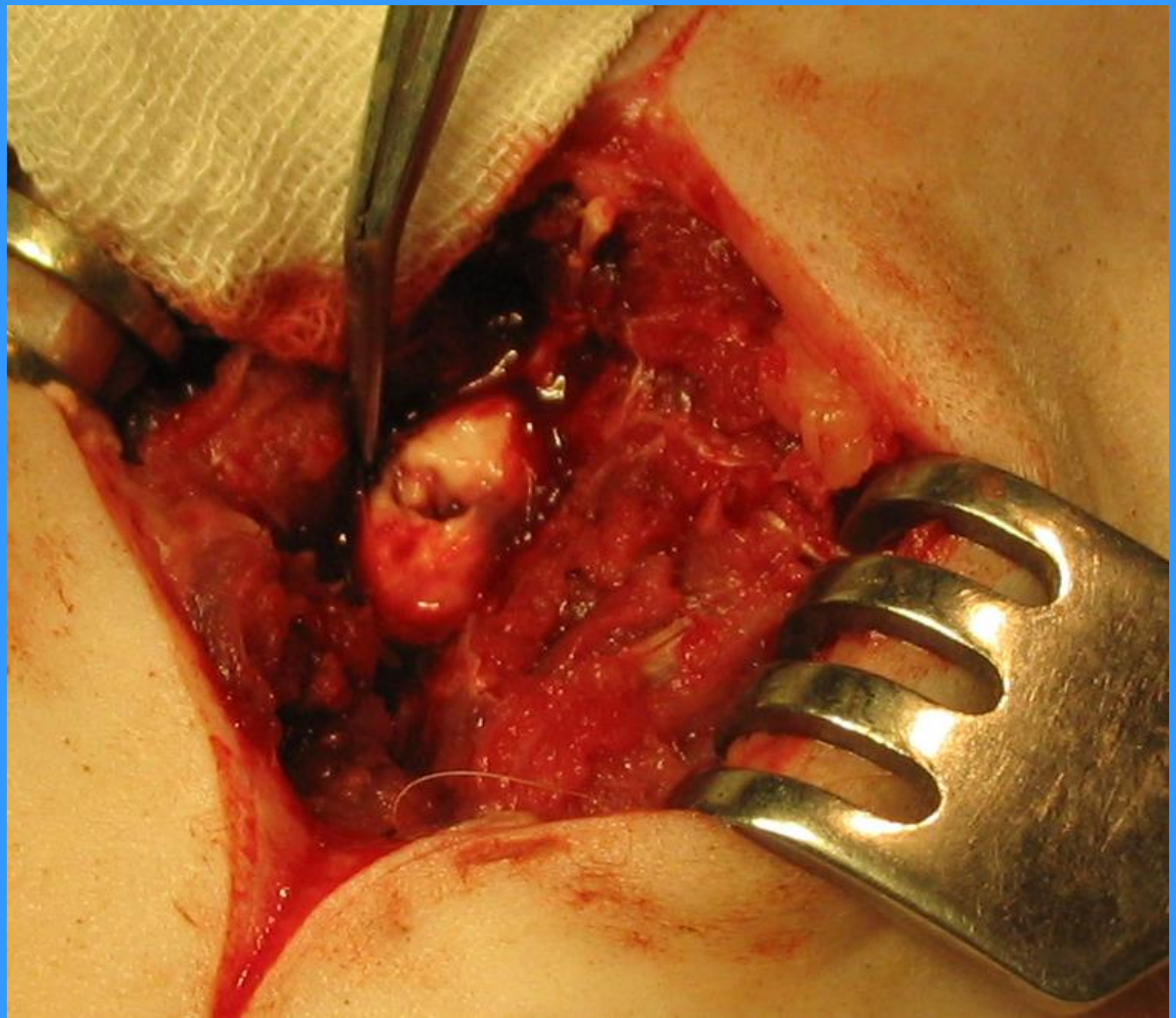

Перелом L-V

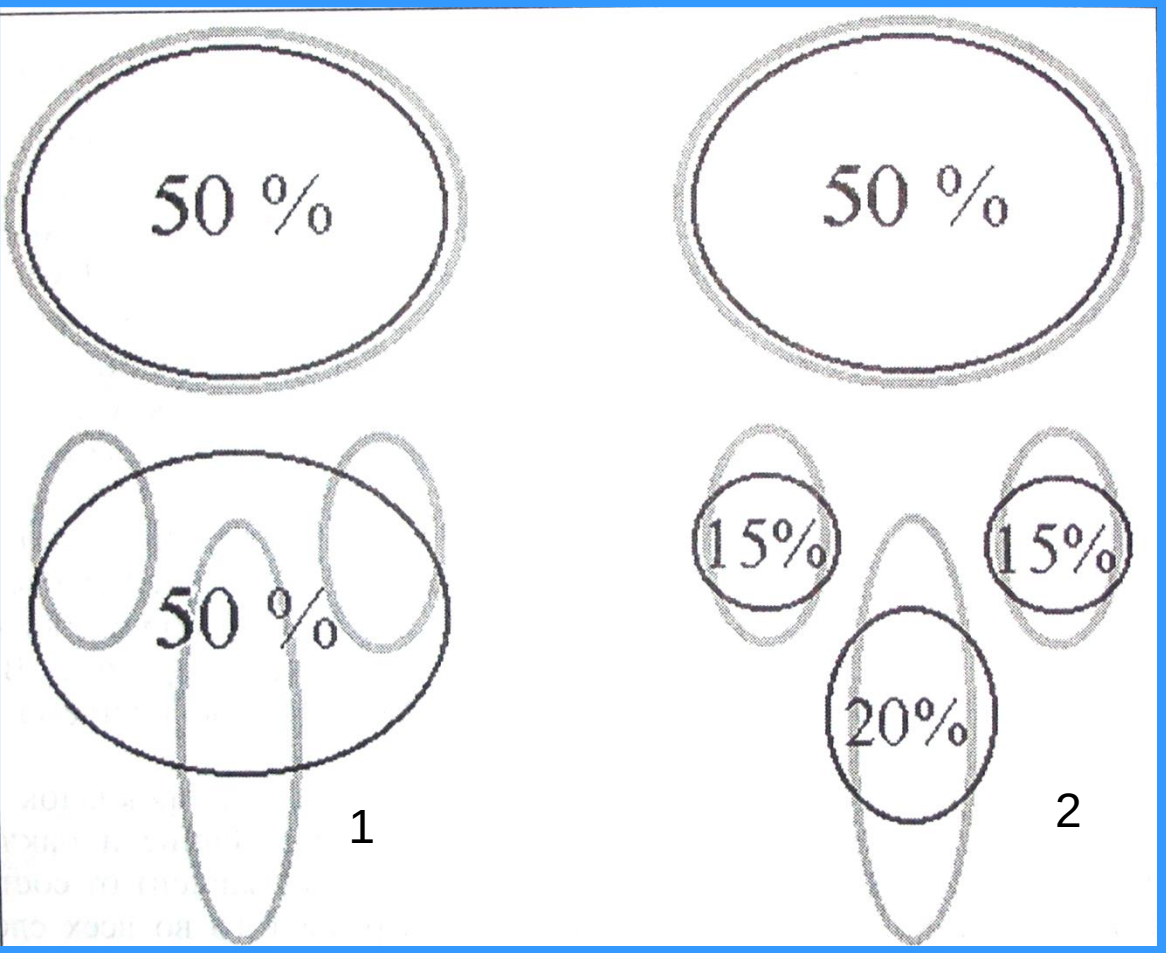

Схема распределения осевых нагрузок на вентральные и дорсальные отделы позвоночника

1 модель с двумя опорными столбами

2 модель с четырьмя опорными столбами

- Стабильность повреждений точно определить трудно. Стабильность подразделяют на раннюю, позднюю, механическую, неврологическую, мышечно-костную.
- Под ранней нестабильностью понимают нестабильность, развивающуюся непосредственно после травмы,
- под поздней – возникающую и прогрессирующую в отдаленный период травмы.
- Неврологическая нестабильность – нестабильность, которая приводит к компрессии невральных элементов.
- Механическая или костно-мышечная нестабильность – нестабильность , ведущая к снижению переносимости нагрузок на позвоночник. Клиническая нестабильность является состоянием, характеризующимся тем, что при отсутствии новых травм физиологические нагрузки на позвоночник вызывают большую деформацию позвоночника. Можно определить нестабильность как потерю способности позвоночника при физиологических нагрузках поддерживать соотношение между позвонками.

- Генез травматических повреждений спинного мозга различен, они могут быть вызваны такими факторами : костными или инородными отломками проникшими в позвоночный канал; воздействием компримирующих сил на спинной мозг или; механизмов чрезмерного растяжения спинного мозга; ишемическими нарушениями, обуславливающими вторичные повреждения спинного мозга.
- Среди травматических повреждений самого спинного мозга различают следующие клинические формы: сотрясение; ушиб; размозжение с частичным нарушением анатомической целостности или с перерывом спинного мозга; гематомиелию; эпидуральное, субдуральное и субарахноидальное кровоизлияния. При спинномозговой травме повреждаются как спинной мозг, так и его оболочки. Области наибольшей мобильности повреждаются сильнее всего.

- При уточнении той или иной формы повреждения спинного мозга необходимо иметь в виду, что в клиническом течении повреждений позвоночника и спинного мозга различают четыре периода (Duh, 1994): острый, ранний, промежуточный и поздний.
- Острый период продолжается 2-3 суток. Проявления различной степени повреждений спинного мозга могут быть сходными в этот период, поскольку клиническая картина в острый период может быть обусловлена спинальным шоком.
- Ранний период длится последующие 2-3 недели. В этот период, как и в острый, при повреждениях спинного мозга различной степени может наблюдаться синдром полного нарушения проводимости спинного мозга вследствие спинального шока, нарушения крово- и ликвородинамики, отека и набухания спинного мозга.(4)
- Промежуточный период продолжается до 1-3 месяцев. В начале этого периода исчезают явления спинального шока, отека спинного мозга и выявляется истинный характер и объем повреждения.
- Поздний период длится с 3-4 мес. до 2 лет. В это время происходит восстановление функций спинного мозга, в зависимости от тяжести повреждений. В этот период возможно отдаленное усугубление неврологической симптоматики в результате развития рубцового процесса, кистообразования, прогрессирования деформации позвоночника.

- Нарушение проводимости спинного мозга и его сегментарных функций обусловлено не только анатомическими повреждениями аксонов, нейронов, но и патологическими факторами, которые начинают воздействовать в острый период травмы. Вследствие наличия этих факторов степень морфологических нарушений в спинном мозге часто не соответствует степени неврологических нарушений. Одним из важнейших факторов, которые запускаются в острый период травмы, является отек спинного мозга. Отек бывает настолько обширным, что захватывает несколько сегментов, распространяясь в краниальном и каудальном направлениях. Это сопровождается потерей ауторегуляции кровотока. Огромную роль в патогенезе спинномозговых поражений играют сосудистые посттравматические нарушения ишемического и геморрагического типа. Даже небольшое сдавление спинного мозга вызывает значительное снижение мозгового кровотока, который может компенсироваться механизмами вазодилатации или образованием артериальных коллатералей на уровне очага поражения. В патологических условиях при отеке или сдавлении спинного мозга гемодинамическая ауторегуляция нарушается и кровоток становится зависимым, главным образом, от системного давления. Накопление кислых метаболитов и углекислоты в поврежденном участке вызывает расширение сосудов, не купирующееся терапевтическими средствами. Присоединение сосудистого фактора объясняет часто встречающееся несоответствие между уровнем повреждения позвонков и клиническими симптомами поражения спинного мозга.

- После травмы спинного мозга аутодеструктивные процессы ведут к увеличению тканевого некроза. В дополнение к геморрагиям, ишемии, отеку, нейронофагии, потере экстрацеллюлярного кальция и интрацеллюлярного калия происходит обусловленная травмой пероксидация липидов и гидролиз в клеточных мембранах, что, в свою очередь, непосредственно повреждает клеточные мембраны. Повреждение спинного мозга обуславливает нарушения энергетических процессов и переход к анаэробному гликолизу, что обедняет мозг макроэргическими соединениями (аденозинтрифосфат и фосфокреатинин) и приводит к значительному увеличению содержания лактата.

- Неврологическая картина спинальной травмы отличается фазностью.
- В острый период выраженность неврологического дефицита обусловлена явлениями спинального шока.
- В промежуточный период после ликвидации спинального шока на первый план выступает реальный неврологический дефект, обусловленный анатомофизиологическими повреждениями спинного мозга. Впоследствии наблюдается частичный регресс неврологической симптоматики. Вследствие вторичных, отдаленных изменений в спинном мозге неврологическая симптоматика может усугубляться. Глубокий неврологический дефицит в острый период может быть обусловлен не только спинальным шоком, но и ушибом мозга. В таких случаях возникают сложности в дифференциальной диагностике спинального шока и ушиба спинного мозга. Ушиб спинного мозга предполагает грубые морфологические изменения, сопровождающиеся серьезными неврологическими нарушениями. Поэтому в случаях значительного регресса вначале выраженной неврологической симптоматики следует диагностировать спинальный шок, а не ушиб спинного мозга.

- Спинальный шок характеризуется нарушением моторной, сенсорной и рефлекторной функцией спинного мозга ниже места травмы. Для шока характерна вялая плегия конечностей. Брадикардия, гипотензия, гипотермия – основные вегетативные клинические проявления спинального шока. Разрешение шока проявляется восстановлением автономных функций, рефлекторной активностью. Оценить глубину неврологического дефицита у пациента в шоке тяжело. В первые часы и дни после травмы явления спинального шока могут обуславливать картину так называемого физиологического поперечного перерыва спинного мозга. Спинальный шок – это охранительное торможение нервных клеток, возникшее в результате их перераздражения с последующим утомлением и истощением. Иными словами- это реакция самозащиты со стороны спинного мозга. Спинальный шок поддерживается и даже усугубляется при сохраняющейся компрессии спинного мозга, при наличии постоянных раздражителей. Возникшие при спинальном шоке функциональные нарушения частично или полностью обратимы.

Лечение

- Большая скорость развития патологического процесса при травмах позвоночника и спинного мозга требует незамедлительного начала лечения.
- В первую очередь проводятся мероприятия по поддержанию и стабилизации жизненно важных функций организма – сердечной деятельности и дыхания. На этой стадии необходимо внутривенное введение больших доз метилпреднизолона 30 мг\кг, метилпреднизолон как ингибитор перекисного окисления липидов значительно эффективнее обычного преднизолона и дексаметазона.

- Для повышения резистентности мозга к гипоксии применяется реланиум. Для купирования психомоторного возбуждения и седации применяется пропофол.
- Хирургическое вмешательство при травмах позвоночника и спинного мозга показаны в подавляющем большинстве случаев (80-90%). Противопоказаниями к операции являются: шок, сочетанные повреждения, которые необходимо быстро ликвидировать.
- ***Показаниями к операции служат:***
- Деформация позвоночно-спинномозгового канала, установленная во время рентгенологического обследования, свидетельствующая о сдавлении спинного мозга.
- Наличие костных или мягкотканных фрагментов в спинномозговом канале.
- Частичная или полная блокада ликворных путей. Устанавливается при помощи рентгеноконтрастной миелографии.
- Прогрессирование дисфункции спинного мозга.
- Прогрессирование вторичной дыхательной недостаточности вследствие отека шейного отдела спинного мозга.
- Нестабильность позвоночно-двигательного сегмента, создающая опасность нарастания неврологической симптоматики.

Основные задачи хирургического лечения больных с травмой позвоночника:

- Декомпрессия спинного мозга и его корешков.
- Стабилизация позвоночника с целью ранней иммобилизации и ускорения образования костной мозоли.
- Создание условий ранней реабилитации.
- Профилактика развития поздней деформации в зоне перелома.
- Профилактика развития болевого синдрома.

- Операцию декомпрессии спинного мозга заканчивают стабилизацией позвоночника спондилодезом. В дальнейшем при необходимости может быть проведена реконструктивная стабилизирующая операция. В послеоперационный период важное значение приобретает профилактика тромбоэмболических осложнений осуществляемая при помощи введения растворов низкомолекулярных гепаринов (клексан), массаж конечностей.
- Возможности современных ветеринарных травматологических клиник позволяют осуществлять хирургическое лечение травм позвоночника и спинного мозга, а также осуществлять комплекс реанимационных мероприятий и интенсивную терапию в условиях стационарного наблюдения за пациентами. Вовремя оказанная квалифицированная помощь позволяет во многих случаях не только сохранить жизнь животного, но и добиться восстановления нарушенных функций спинного мозга и позвоночника.

Перелом 13грудного позвонка у кошки

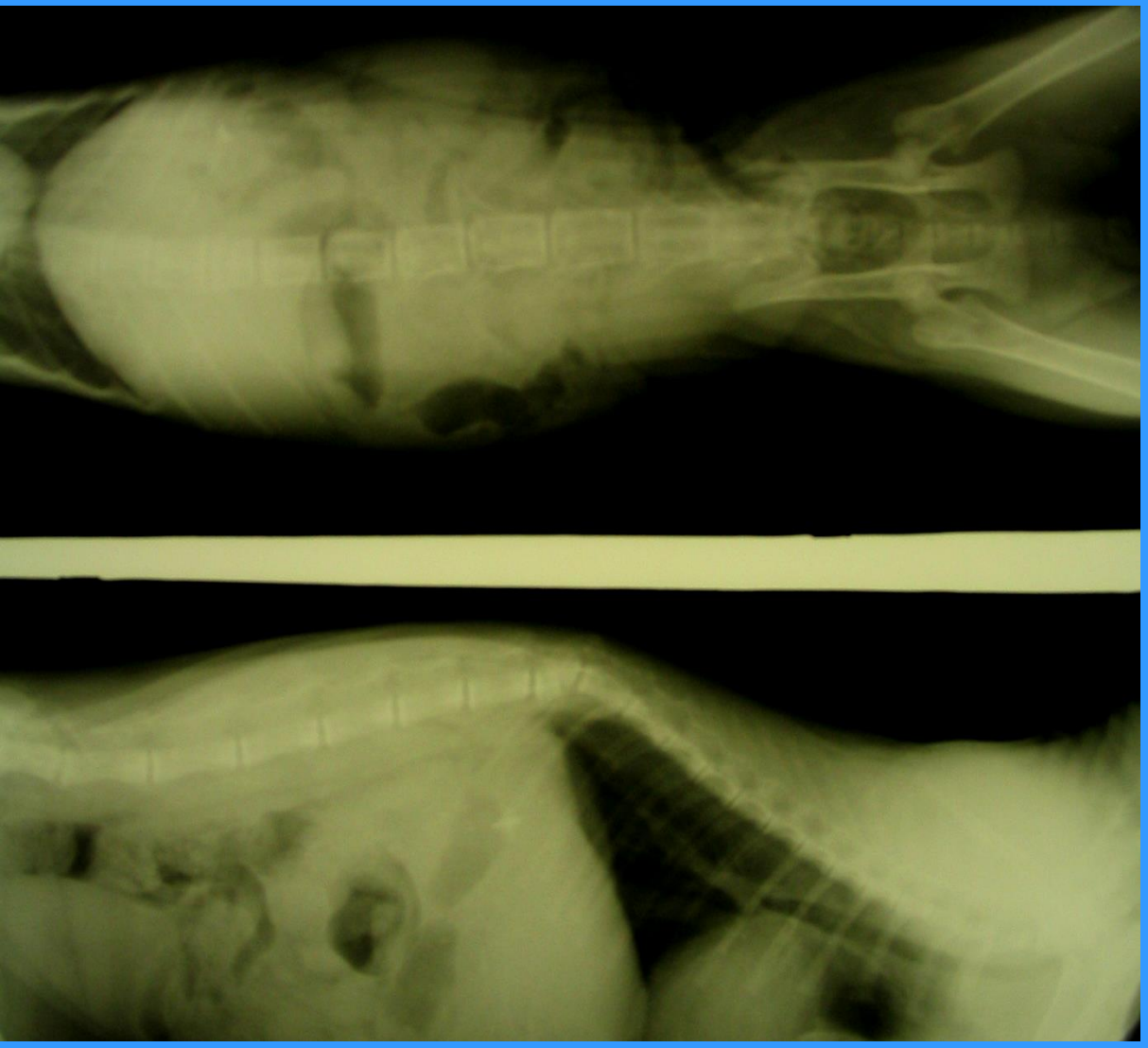

Разрушение спинного мозга, во время операции вскрыта твердая оболочка.

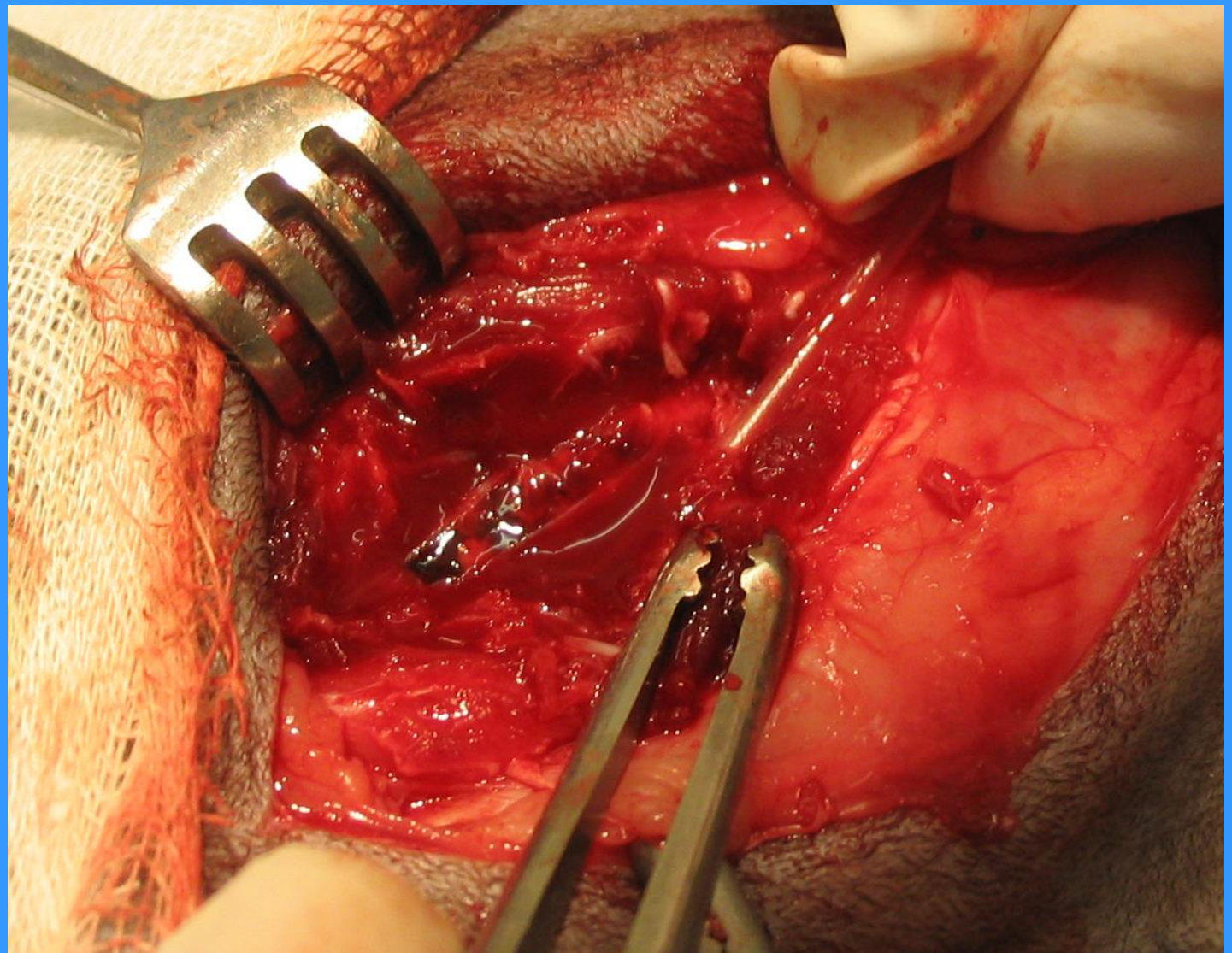

Кот перелом L 1

Миелография собаки после ДТП отек спинного мозга

Повторная миелография через неделю

Повторная миелография через неделю

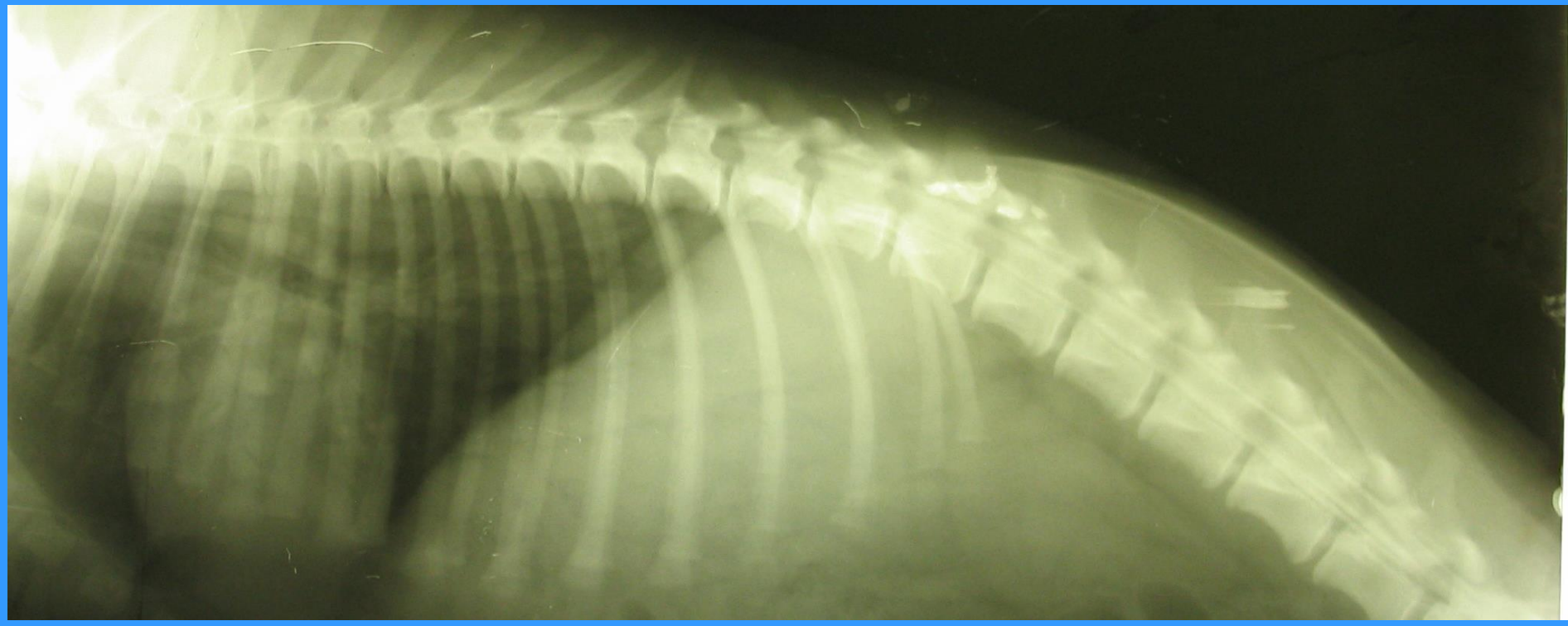

Фр бульдог блок ликворных путей, через 10 дней после ДТП 5 степень невр. расстройств.

операция

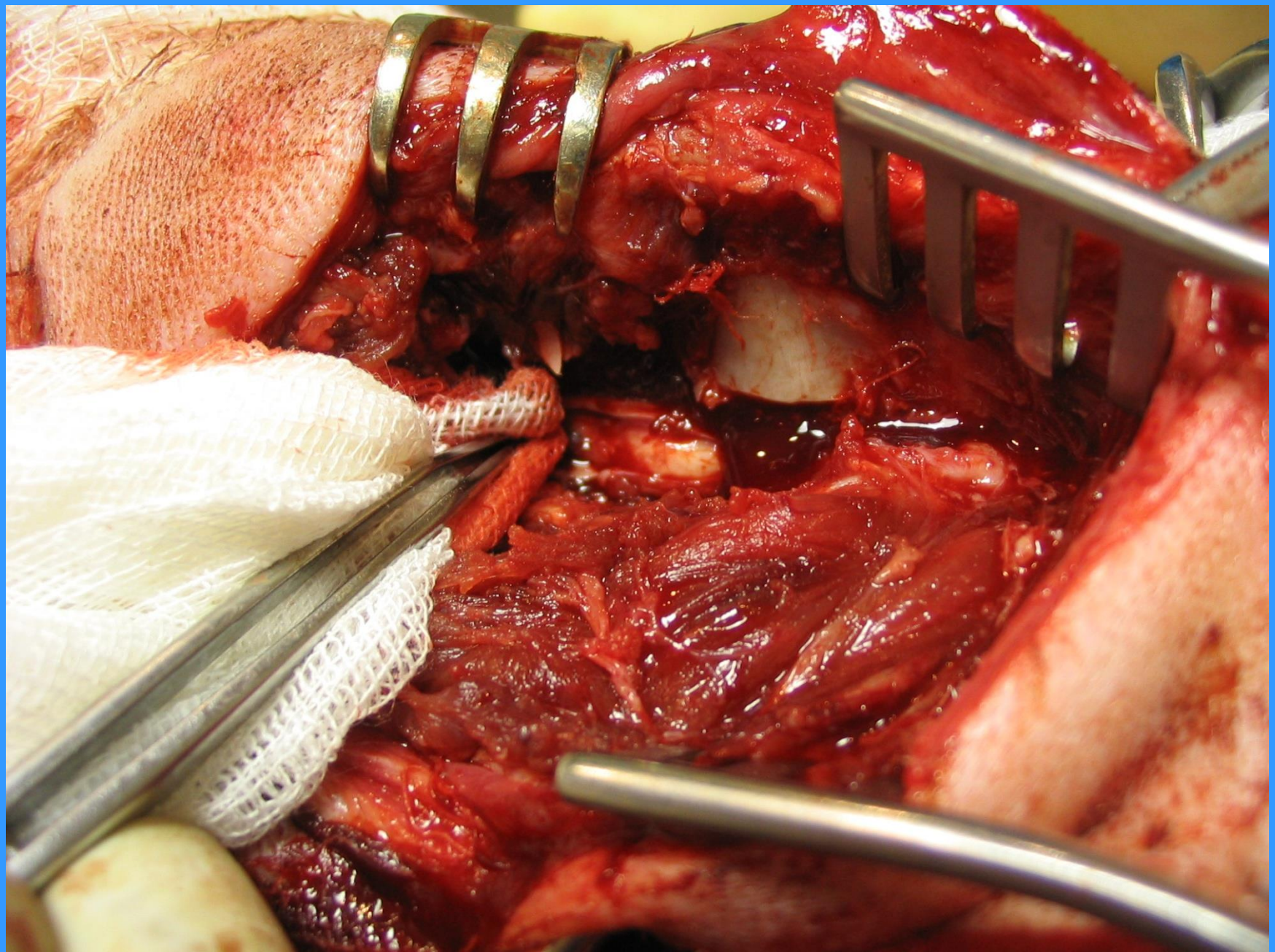

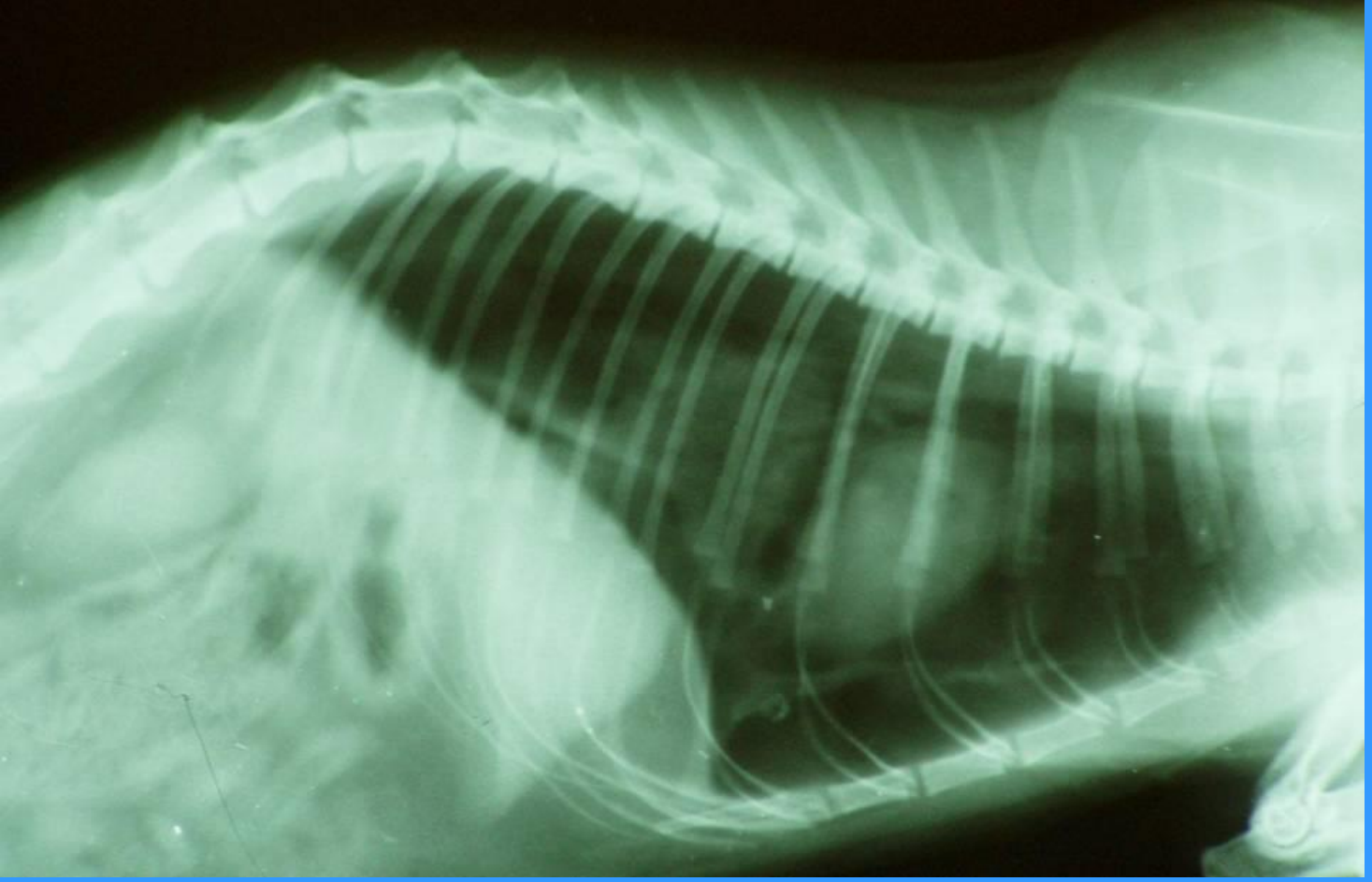

Кошка 1,5 г. Через 30 мин после падения с 11 этажа напряженный пневмоторакс Клинический случай поэтапного лечения кошки с политравмой. В первую очередь необходимо проводить восстановление дыхательной функции. В данном случае проводилось удаление воздуха из грудной полости через прокол грудной стенки. У кошки имелся перелом 5-6 поясничного позвонка, перелом бедра.

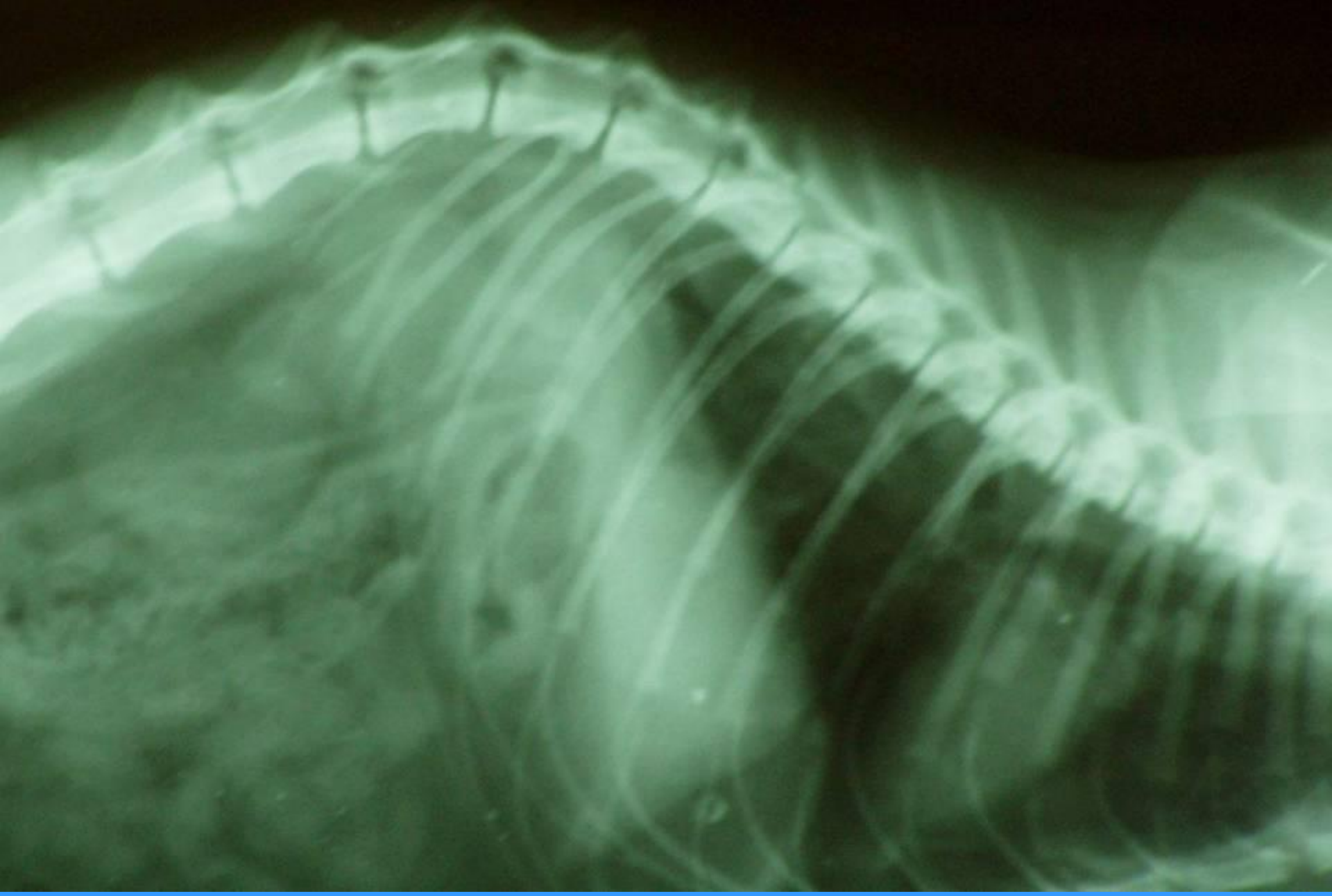

Через 12 часов

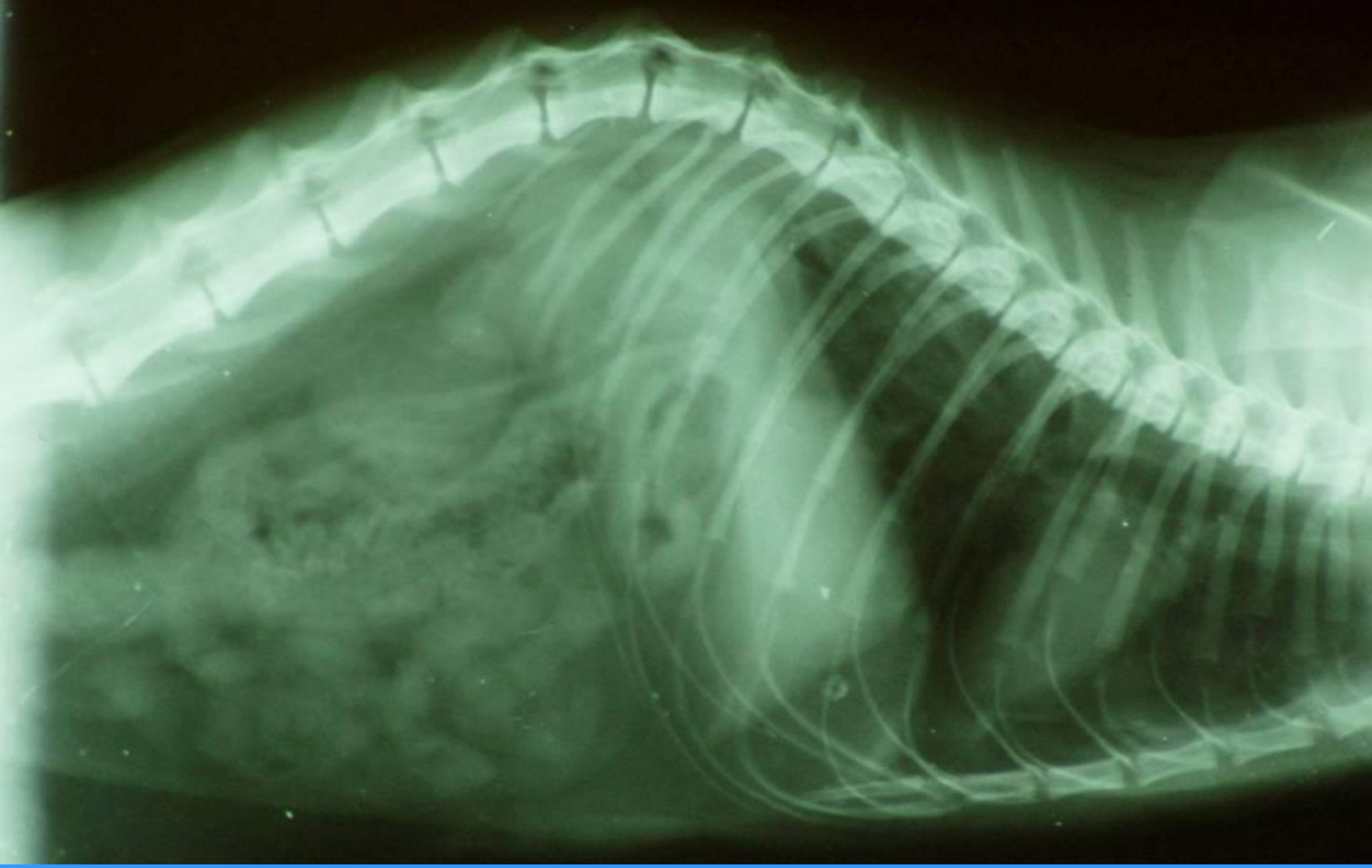

Через 24 ч.

Через 40 часов после падения воздух в грудной полости перестал скапливаться.

Через 46 часов после падения было принято решение провести операцию на позвоночнике с целью декомпрессии и стабилизации.

Через 48 часов после падения проведена ламинэктомия стабилизация позвоночника пластиной

Через 6 дней после травмы проведен остеосинтез бедренной кости после восстановления функции легких.

Через 20 дней после травмы

Через 2,5 мес. после травмы проведена операция по удалению спиц фиксирующих перелом бедра функция спинного мозга восстановилась полностью.