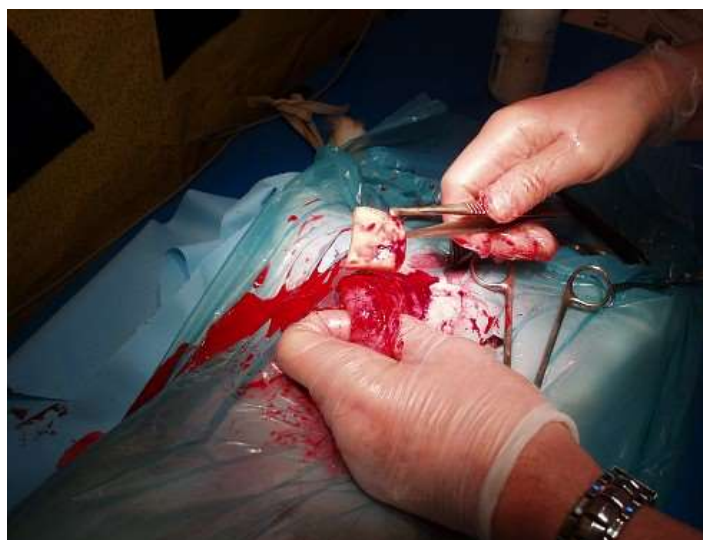
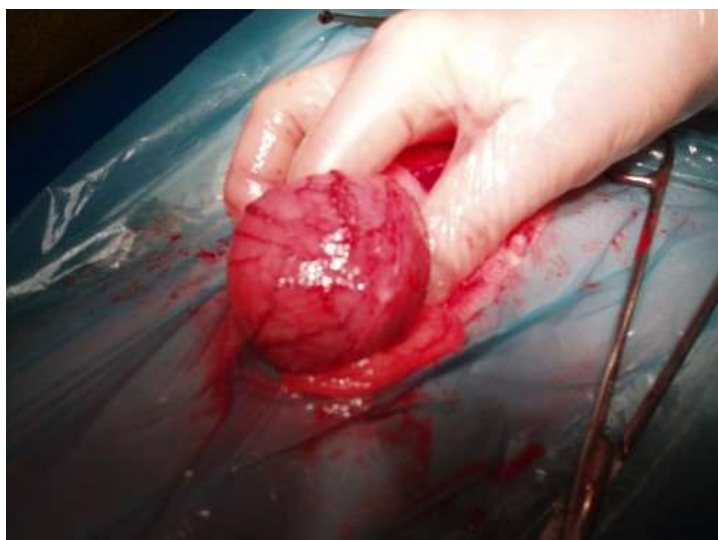
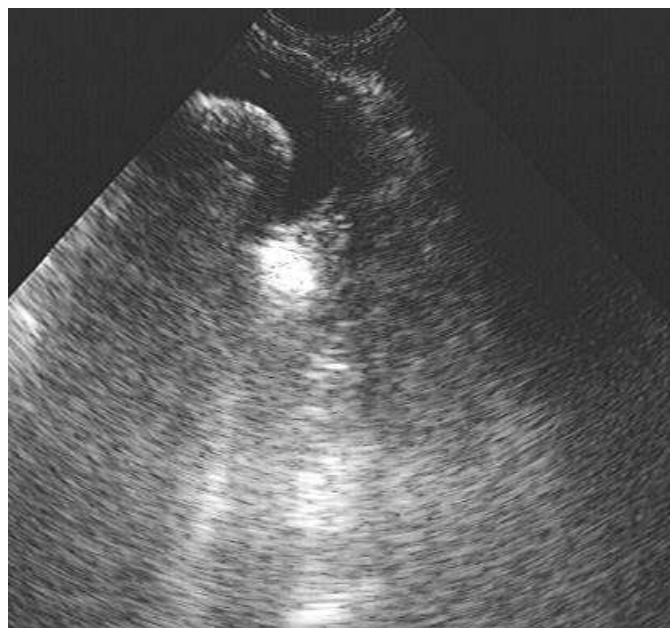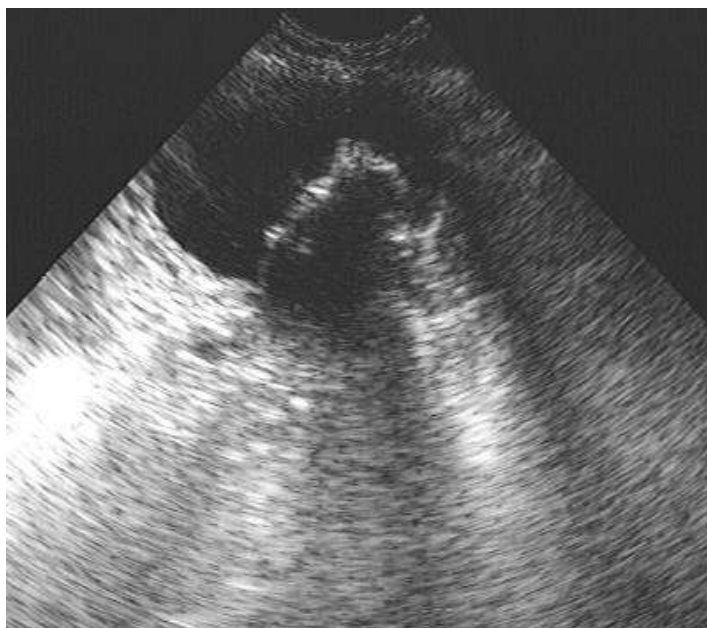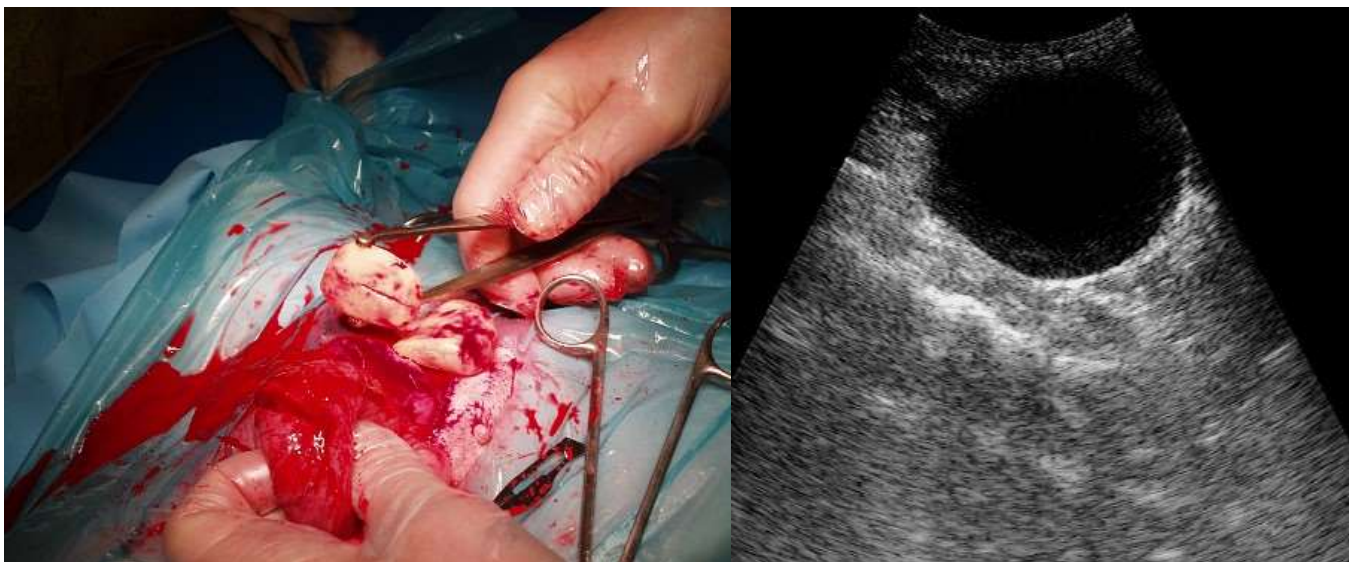
Мочекаменная болезнь

Я хочу проиллюстрировать один из последних случаев заболевания нижних отделов мочевого тракта.

Собака метис 6 лет, в течение нескольких месяцев страдает недержанием мочи, моча выделяется малыми порциями, окрашена кровью. Лечилась в разных клиниках, проводился курс антибиотиков, разного рода мочегонных средств, отваров и прочее с переменным успехом. В анализах мочи отмечено увеличение количества лейкоцитов, белка, крови, кислотность (рН) мочи изменена в щелочную сторону. в осадке были найдены кристаллы струвита.

В нашей клинике было проведено ультразвуковое исследование. Однако, поскольку собака практически не могла удерживать мочу, из дома и сразу под куст, мы на первых исследованиях ничего не нашли – пустой мочевой пузырь с уплотненной стенкой. Только когда хозяйка все-таки привела собаку с полным мочевым пузырем, появилась вот такая картина. На сонограммах хорошо видно инородное тело размером 30 мм. В пустом пузыре камень занимал всю полость, а в наполненном на фоне темной мочи его хорошо видно.





Было высказано предположение, что это уролиты или опухоль. Проведена операция, в процессе которой на свет извлечены два камня массой 60 г. Мочевой пузырь промыт стерильным физраствором с антибиотиками, тщательно зашит.

Уже на второй день кровь практически исчезла, через неделю проведено контрольное исследование. Мочевой пузырь еще имеет утолщенные стенки и осадок на дне, но собака уже может держать мочу и мочится без крови, переведена на профилактическую диету и лечение почечным сбором.

Важное требование перед исследованием - наполненный мочевой пузырь, это также требуется при исследовании половых органов, мочевой пузырь в этом случае играет роль ориентира.

Мне хочется обратить ваше внимание на то, что без специальных методов исследования, будь то УЗИ или рентген, верный диагноз поставить невозможно, если, конечно, камни не начинают выделяться с мочой. Находки кристаллов в моче, говорят о кристаллурии, при этом камней может и не быть. Прощупать камни рукой через брюшную стенку возможно лишь у худых кошек, если, конечно, камни достаточно велики.