Офтальмология Сотников В.В.

Корнеальный секвестр

Корнеальный секвестр характеризуется явлением корнеального стромального некроза.
Поражаются наиболее часто кошки персидской породы, хотя встречаются животные других пород.
Этиология
Существует множество теорий возникновения корнеального секвестра.
Травма роговицы, ее хроническое раздражение, изменение состава слезной жидкости, наследственные факторы, проникновение вирусов, хронические заболевания внутренних органов.
Симптомы
Катаральный конъюнктивит, блефароспазм, слезотечение, часто васкуляризация роговицы,
Плотное темное образование на роговице размером от нескольких миллиметров до двух третей всей поверхности роговицы. Характерную черную окраску дает содержащийся в слезе эпинефрин который осаждается в поврежденную роговицу. Секвестр может привести к сквозной перфорации роговицы.

Лечение
В начальной стадии возможно применение противовирусных глазных мазей.
Флореналь, 0,05% бонафтоновая мазь. Возможно применение глазных капель содержащих антибиотики ципрофлоксацин, тобрекс, левомицетиновые глазные капли, гентамициновые, фуциталмик.
При формировании корнеального секвестра терапевтическое лечение не приводит к излечению наиболее эффективна поверхностная кератоэктомия. При сквозной перфорации роговицы накладываются швы на роговицу, при значительных повреждениях роговицы дефект закрывают лоскутом конъюнктивы аналогично тому, как при значительных прободных травматических ранах роговицы, или сквозных ранах образованных язвой роговицы.
После операции назначают капли с антибиотиками(ципрофлоксацин, тобрекс, гентамицин), рексод, солкосерил или актовегин глазное желе, возможно использование эмоксипина в качестве капель или субконьюнктивально, антибиотики цефалоспоринового ряда ретробульбарно. На поздних этапах лечения для просветления роговицы используют лидазу, дексаметазон, преднизолон в каплях или кеналог субконьюнктивально. Для применения лидазу необходимо растворить изотоническим раствором натрия хлорида 3 мл на 64 ЕД лидазы. Эффективен рексод (супероксидисмутаза).
Лечение, как правило, занимает несколько месяцев иногда до 5-6 мес. При выздоровлении у кошек остаются рубцы различной интенсивности, которые существенно не влияют на зрение кошки.

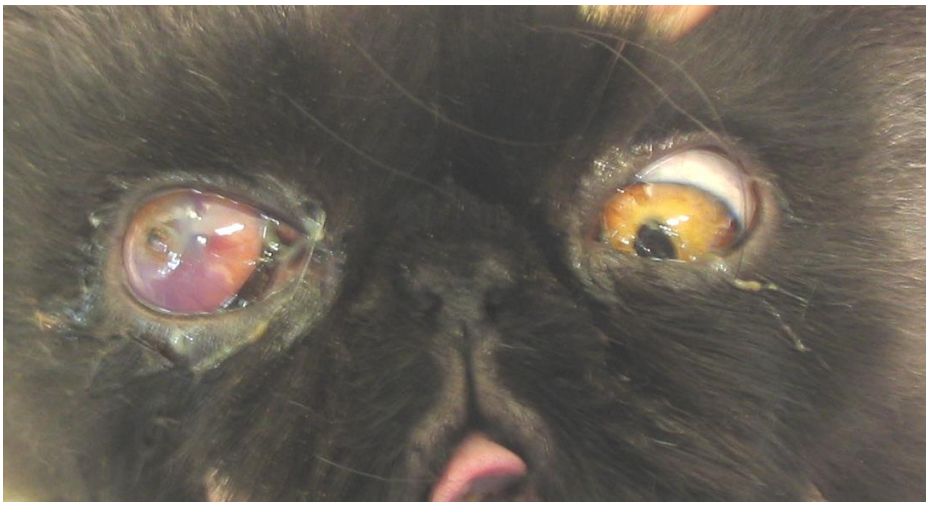
Корнеальный секвестр роговицы у кота. Затрагивающий всю толщину роговицы.

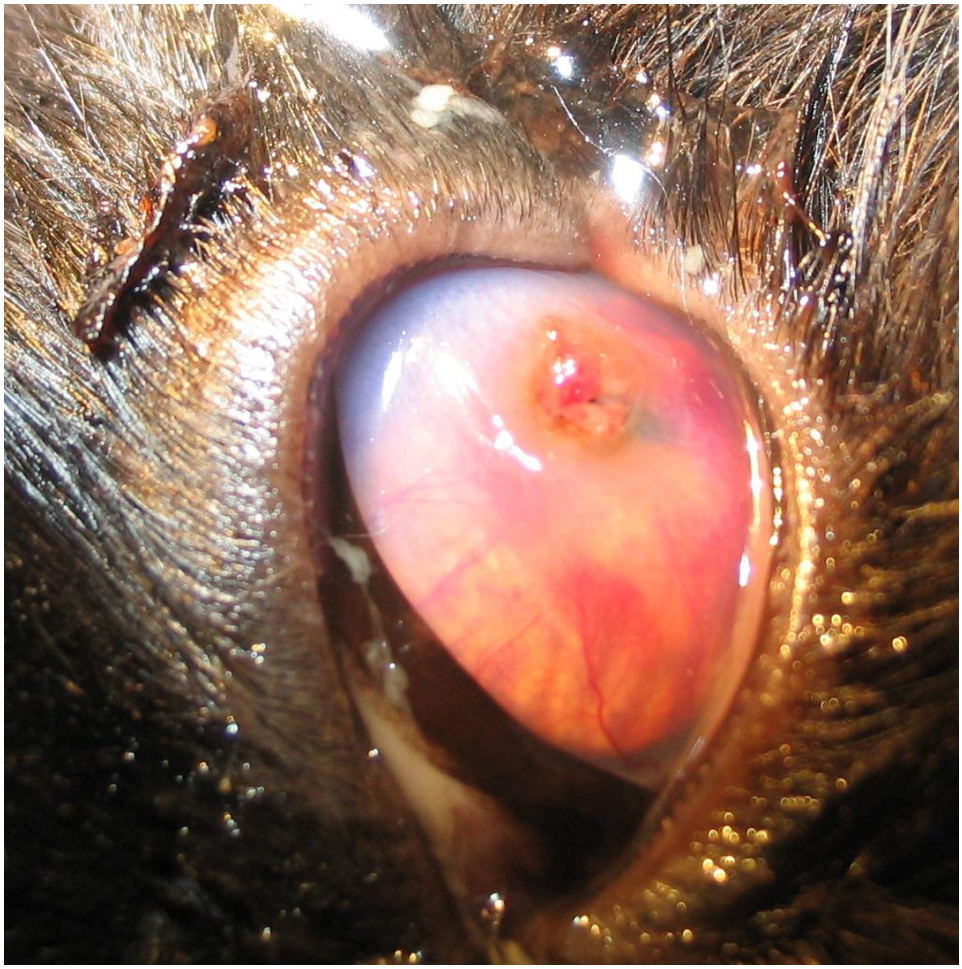

После удаления секвестра нарушена герметичность передней камеры глаза.

Дефект роговицы закрыт лоскутом конъюнктивы на сосудистой ножке. Этим обеспечена герметичность передней камеры глаза.

Через неделю после операции. Видно приживление лоскута передняя камера глаза заполнена полностью.

Через три недели после операции. Снимок сделан перед удалением лоскута конъюнктивы.

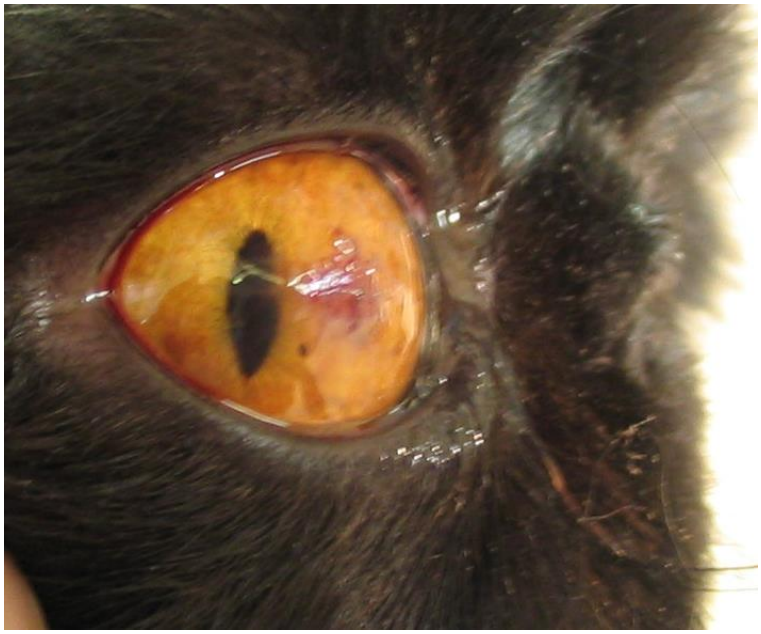

Глаз сразу после пересечения ножки лоскута конъюнктивы.

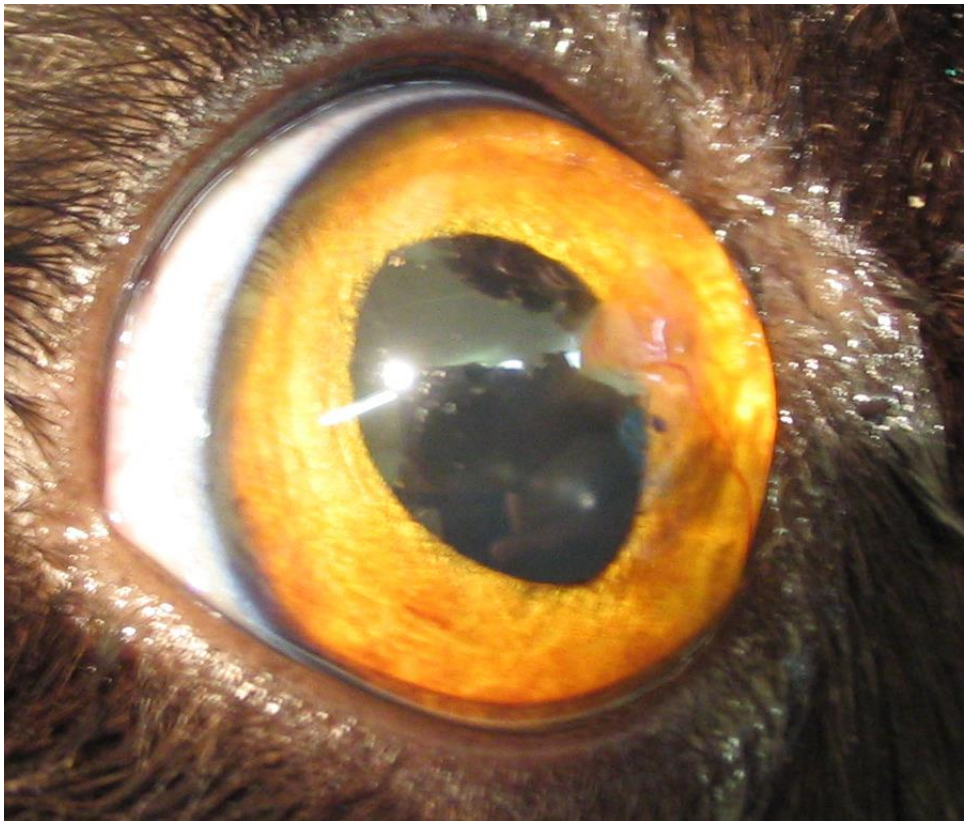

Глаз через два месяца после операции полное восстановление зрения. В течении 6 мес проводилась терапевтическое лечение с использованием лидазы, рексода, дексаметазона.

Заворот третьего века

Заворот третьего века встречается у собак крупных пород.
Причиной служит дегенерация хряща и фолликулярный конъюнктивит.
Лечение хирургическое.
Операцию проводят под общим наркозом и местным обезболиванием.
Захватывают третье веко пинцетом иссекают овальный лоскут коньюнктивы с внутренней поверхности третьего века и частью хряща на месте излома. Швы не накладывают. Кровотечение останавливают тампонированием.
Удаление третьего века полностью в таких случаях противопоказано, так как вызывает в дальнейшем, заворот нижнего века.

Дог заворот третьего века.

Сразу после операции.

Раны Роговицы.

Раны роговицы встречаются у кошек и собак достаточно часто. Они наносятся когтями или зубами других животных. Различают поверхностные, глубокие и проникающие раны роговицы. Поверхностные раны роговицы лечат консервативно с использованием антибиотиков в каплях каждые 2 часа возможно применение рексода и солкосерила. При признаках воспаления используют инъекционные формы цефалоспоринов для субконьюнктивальных инъекций или ретробульбарно.

Проникающие раны роговицы чаще наблюдаются в боковой и центральной части роговицы. Вытекает глазная жидкость и часто выпадает радужная оболочка, которая выглядит темным комочком.
Лечение ран роговицы: проводится ушивание раны, если размеры раны не превышают 2-3 мм в тех случаях когда рана больше возможно закрытие лоскутом конъюнктивы.
После операции назначаются антибиотики цефалоспоринового ряда третьего четвертого поколения внутримышечно и ретробульбарно. Рексод(супероксиддисмутаза), солкосерил. Перед герметизацией вводится в переднюю камеру глаза гентамицин с дексаметазоном. Выпавшая некротизированная часть радужной оболочки удаляется.

Рана роговицы у кошки вызвана когтями другого кота. Через сутки после травмы.
Видно выпадение радужной оболочки.

Удалена часть выпавшей радужной оболочки.

Сразу после операции восстановлена целостность роговицы. Роговица закрыта лоскутом конъюнктивы.

Через неделю после травмы зрение восстановлено.

Кошка через три недели.

Дермоид роговицы.

Дермоид роговицы встречается у собак различных пород достаточно часто. Он располагается, как правило, вблизи лимба имеет часто округлую форму различной величины, часто поверхность покрыта волосками.
Консервативное лечение отсутствует. Проводится оперативное удаление дермоида. После операции назначается лечение антибиотиками в глазных каплях в течении 5-7 дней.

Корнеосклеральный дермоид у 6 месячного щенка французского бульдога.

Собака после удаления дермоида.